Digitized by Arya Samaj Foundation Chennai and eGangotri

716

उर्दू संग्रह

पुस्तक का नाम मुबादी डनीयात

लेखक डा० हाजी हैदर अली एम०, F.R.C.S.E

प्रकाशन वर्ष 1939

आगत संख्या 716

CC-0. In Public Domain. Gurukul Kangri Collection, Haridwar

Digitized by Arya Samaj Foundation Chennai and eGangotri

CC-0. In Public Domain. Gurukul Kangri Collection, Haridwar

Digitized by Arya Samaj Foundation Chennai and eGangotri

716

716.U

CC-0. In Public Domain. Gurukul Kangri Collection, Haridwar

Digitized by Arya Samaj Foundation Chennai and eGangotri

CC-0. In Public Domain. Gurukul Kangri Collection, Haridwar

Digitized by Arya Samaj Foundation Chennai and eGangotri

Dr. Hyder Ali Khan
Elements of Embryology
8/3/-

पुस्तकालय गुरुकुल
पुस्तक सं. 20/3
आगत सं. 25 C 3
तिथि.....
गुरुकुल कांगड़ी

716

سلسلۂ نصاب تعلیم جامعۂ عثمانیہ

مبادی جنینیات

स्टाक प्रमाणीकरण १९८४-१९८५

تالیف

ڈاکٹر حاجی حیدر علیخاں صاحب
ایف، آر، سی، ایس، ای
ناظم سررشتۂ طبابت سرکار عالی و ڈین فیکلٹی آف میڈیسن جامعۂ عثمانیہ

716;U

سنہ ۱۳۵۸ھ م سنہ ۱۳۴۸ف م سنہ ۱۹۳۹ء

دار الطبع جامعۂ عثمانیہ سرکار عالی حیدرآباد دکن

पुस्तकालय
गुरुकुल कांगड़ी
CC-0. In Public Domain. Gurukul Kangri Collection, Haridwar

Digitized by Arya Samaj Foundation Chennai and eGangotri

CC-0. In Public Domain. Gurukul Kangri Collection, Haridwar

Digitized by Arya Samaj Foundation Chennai and eGangotri

CC-0. In Public Domain. Gurukul Kangri Collection, Haridwar

Digitized by Arya Samaj Foundation Chennai and eGangotri

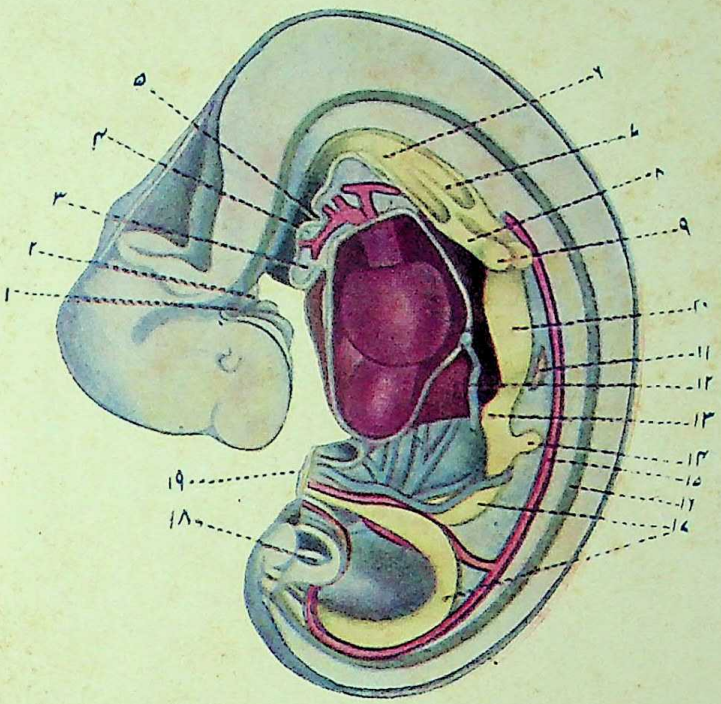

پانچویں ہفتہ کے انسانی جنین کی وسطی تراش، جس میں غذائی نالی کے عام تعلقات دکھلائے گئے ہیں (زیگلر کے ایک نمونہ سے بہ تتبع ہنز)۔

۱۔ جیب راتھکی (Rathke's pouch)، ۲۔ فکی زائدہ (Maxillary process)، ۳۔ چانوی زائدہ (Mandibular process)، ۴۔ زبان (Tongue)، ۵۔ درقیہ (Thyroid)، ۶۔ حنجری قصبی میزاب (Laryngotracheal groove)، ۷۔ مری (Œsophagus)، ۸۔ شعبۃ (Bronchus)، ۹۔ ریوی شگوفہ (Lung bud)، ۱۰۔ معدہ (Stomach)، ۱۱۔ طحال (Spleen)، ۱۲۔ جگر (Liver)، ۱۳۔ قناتِ صفرا (Bile duct)، ۱۴۔ ظہری بانقراس (Dorsal pancreas)، ۱۵۔ ظہری اورطی (Dorsal aorta)، ۱۶۔ حبل ظہری (Notochord)، ۱۷۔ معاء (Intestine)، ۱۸۔ حبل سُرّی (Umbilical cord)، ۱۹۔ مخرجی غشاء (Cloacal membrane)۔

CC-0. In Public Domain. Gurukul Kangri Collection, Haridwar

Digitized by Arya Samaj Foundation Chennai and eGangotri

فہرست مضامین

	صفحہ
مقدمہ	۱
حیوانی خلیہ	۳
بیضہ	۸
منوی حیوان	۱۱
تخصیب	۱۶
انقطاع	۱۸
تخصیب یافتہ بیضہ کا استکنان	۳۰
مشیمہ	۳۴
کالبد	۳۶
قص	۴۱
کھوپری	۴۲
عضلات	۴۷
جلد	۵۰

CC-0. In Public Domain. Gurukul Kangri Collection, Haridwar

Digitized by Arya Samaj Foundation Chennai and eGangotri

صفحہ

جوارح ۵۴
مفاصل ۵۸
چہرہ ۶۰
بلعوم ۶۴
نظام ہاضمہ ۷۰
زبان ۷۲
غدۂ درقیہ ۷۳
ریقی غدد ۷۴
دانت ۷۵
حنکی لوزہ ۷۶
تیموسیہ ۷۷
غدۂ سنخامیہ ۷۷
معدہ ۷۸
عفج ۸۰
معاء مستقیم ۸۱
باریطونی کہفہ ۸۷
جگر ۸۸
بانقراس ۹۰
طحال ۹۲

CC-0. In Public Domain. Gurukul Kangri Collection, Haridwar

Digitized by Arya Samaj Foundation Chennai and eGangotri

صفحہ

نظام تنفس　۹۳

نظام عصبی　۹۵
دماغ　۱۰۰
نخاع شوکی　۱۰۹

عروقی نظام　۱۱۱
قلب　۱۱۴
شرائین　۱۲۱
اوردہ　۱۳۰
سرکی وریدیں　۱۳۷
جنینی دورانِ خون　۱۴۱

نظامِ ملفی　۱۴۴

بولی تناسلی نظام　۱۴۷

اعضاءِ حواس مخصوصہ　۱۶۳
آنکھ　۱۶۳
کان　۱۶۵

نظام کرومو فنی　۱۶۹
فوق الکلوی غدہ　۱۷۱

مختلف زمانوں میں مضغہ اور جنین کے حالات　۱۷۲
اشاریہ

CC-0. In Public Domain. Gurukul Kangri Collection, Haridwar

Digitized by Arya Samaj Foundation Chennai and eGangotri

CC-0. In Public Domain. Gurukul Kangri Collection, Haridwar

Digitized by Arya Samaj Foundation Chennai and eGangotri

دیباچہ طبع اول

(انگریزی ایڈیشن)

جنینیات کے متعلق اس مختصر رسالہ کو پیش کرنے میں شائد کسی معذرت کی ضرورت نہیں، کیونکہ میرے پیشِ نظر مقصد کے لئے اور کوئی زیادہ موزوں نصابی کتاب موجود نہیں ہے۔

کچھ زمانہ سے جنینیات کی اہمیت اِس قدر کامل طور پر تسلیم کرلی گئی ہے کہ اب اُس کے بغیر تشریح کا نصاب نامکمل سمجھا جاتا ہے۔ لیکن باوجود اِس کے کہ گذشتہ چند سالوں سے جنینیات کے مطالعہ پر زور دیا جارہا ہے، چند روز سے اِس اہم ضرورت کا احساس ہورہا ہے کہ ایسی کوئی کتاب موجود ہو جو اِس مضمون کے اہم حقائق پیش کرے۔ طبّی تعلیم کا ضروری نصاب اِس قدر پیچیدہ اور گرانبار ہوگیا ہے کہ طالب علم کے لئے خواہ وہ کتنا ہی شائق، مستعد اور حوصلہ مند ہو، ایک تفصیلی مکمل نصابی کتاب کی ورق گردانی مشکل ہوتی ہے۔ دراصل اُسے اتنا وقت ہی نہیں ملتا کہ وہ ایک عام اور تفصیلی بیان پیش کرنے والی ضخیم کتاب کی دقیق تفصیلات اور گوناگوں نظریات کو قدم بقدم طے کرسکے، پھر اُن پر کامل عبور حاصل کرنے کا موقع تو اُس کے لئے اور بھی کمیاب ہوتا ہے۔

اِس کتاب کے پیش کرنے سے یہ ادعا ہرگز نہیں ہے کہ یہ جنینیات کے موضوع پر کوئی ذاتی تصنیف یا مستقل اضافہ ہے، بلکہ اِس کی اصلی غایت صرف اِسی قدر ہے کہ اِس میں معمولی طالب علم کی ضروریات کو پورا کرنے کا خاص طور پر لحاظ رکھا جائے۔ اِسلئے

CC-0. In Public Domain. Gurukul Kangri Collection, Haridwar

Digitized by Arya Samaj Foundation Chennai and eGangotri

اِس کی وسعت محدود ہے، مگر طالب علم زیادہ تفصیلی مطالعہ کے لئے اِس موضوع کے متعلق زیادہ تفصیلی اور ضخیم کتابوں سے استفادہ کر سکتا ہے۔

اِس کتاب کے لئے تصاویر مہیا کرنے میں کوئی دقیقہ فروگذاشت نہیں کیا گیا۔ چند اصلی تصاویر کے ساتھ وہ تصاویر بھی شامل کر دی گئی ہیں جو فریڈرک زیگلر کے نمونوں سے یا دوسرے ذرائع سے حاصل کر کے مناسب ترمیم کے بعد تیار کی گئیں۔ اِن سب کے لئے شکریہ ادا کیا جاتا ہے۔

نہایت ضروری اور مناسب ہے کہ یہ کتاب بالترتیب لکچروں اور معملی کام کے ساتھ ساتھ استعمال کی جائے، اور طالب علم کے فائدے کے لئے اور اُس کے مطالعہ کو کامل طور پر عملی بنانے کے لئے بہتر ہوگا کہ وہ مطالعہ کے وقت شکلیں اور پلاسٹی سین کے خاکے خود اپنے طور پر بنائے۔

مسٹر ایس۔ ایس چودھری کے قیمتی مشوروں کا میں خاص طور پر مشکور ہوں۔ سید محمد معین الحق صاحب اور سید محمد اعظم صاحب نے ازراہِ کرم مسوّدات کو دیکھا، اور پرنس آف ویلز میڈیکل کالج پٹنہ کے محکمہ جاتِ حیاتیات و فعلیات سے، نیز دوسرے بہت سے احباب اور رفقائے کار سے مجھے ضروری مدد حاصل ہوئی جن کا اعتراف کرتے ہوئے تہ دل سے مشکور ہوں۔

پٹنہ
مئی ۱۹۳۱ء

حاجی حیدر علی خاں

CC-0. In Public Domain. Gurukul Kangri Collection, Haridwar

Digitized by Arya Samaj Foundation Chennai and eGangotri

دیباچہ طبع دویم

(اردو ایڈیشن)

"مُبادی جنینیات" (Elements of Embryology) ابتداءً ۱۹۳۱ء میں بزبانِ انگریزی شائع کی گئی تھی۔ اب اُس کا دوسرا ایڈیشن اُردو میں تیار کیا گیا ہے اور دارالترجمہ جامعہ عثمانیہ (حیدرآباد دکن) کی طرف سے شائع ہو رہا ہے، کیونکہ مختلف علوم و فنون کے اُن تراجم کے ساتھ جو جامعہ عثمانیہ کی طرف سے پیش ہو رہے ہیں، اس اہم اور ترقی پذیر علم کی معلومات کی اشاعت بھی ناگزیر تھی۔ ہماری علم پرور حکومت کے زیرِ سایہ جامعہ عثمانیہ اُردو زبان کے ارتقاء میں قابلِ قدر خدمات انجام دے چکی ہے۔ بالخصوص علوم سائنس کے متعلق جو بنیادی کام انجام دیا گیا ہے اُس سے اور ازاں بعد مختلف شعبہ ہائے طب جدید کے تراجم و مصطلحات کی تیاری سے ایسی داغ بیل پڑ چکی ہے کہ اِس بنیاد پر آئندہ ایک فلک بوس "علمی عمارت" کا تصور ممکن ہو گیا ہے۔

"جنینیات" ایک ترقی پذیر علم ہے، اور گذشتہ چند سالوں میں اِس میں بعض اہم تبدیلیاں ہو چکی ہیں۔ طبع دویم میں اِن کا کافی لحاظ رکھا گیا ہے۔ پوری کتاب میں جابجا اضافے کئے گئے ہیں، اکثر مضامین بدل دئے گئے ہیں، بالخصوص مفاصل، عضلات اور ڈایا فرام (حجابِ حاجز) کے متعلق جدید ترین بیانات درج کئے گئے ہیں۔ تفہیم و تدریس کی آسانیوں کے خیال سے تشریحی تصاویر کی تعداد بڑھا دی گئی ہے، جدید تصاویر کے علاوہ بعض پُرانے خاکوں اور نقشوں کو از سرِ نو زیادہ وضاحت کے ساتھ

CC-0. In Public Domain. Gurukul Kangri Collection, Haridwar

Digitized by Arya Samaj Foundation Chennai and eGangotri

پیش کیا گیا ہے۔ امید ہے کہ اِن ترمیمات کے بعد یہ جدید اُردو ایڈیشن شائقین اور طالبین فن کے لئے زیادہ مفید اور کارآمد ثابت ہوگا۔

میں ڈاکٹر مِس شا کا نہایت ممنون ہوں کہ اُنھوں نے بہت سے جنینی نمونہ جات فراہم کئے اور ڈاکٹر محمد عثمان خان صاحب کا مشکور ہوں کہ اُنھوں نے اِس ایڈیشن کی تیاری میں خاطر خواہ مدد دی۔

حیدرآباد دکن
جنوری ۱۹۳۹ء

حاجی حیدر علی خاں

CC-0. In Public Domain. Gurukul Kangri Collection, Haridwar

Digitized by Arya Samaj Foundation Chennai and eGangotri

بسم اللہ الرحمٰن الرحیم

THE ELEMENTS OF EMBRYOLOGY

مبادی جنینیات

مقدمہ

جنینیات یا نموئی تشریح انفرادی تکوین ساخت کی سرگذشت سے بحث کرتی ہے۔ مادہ نابتی خلیہ یا بیضہ (ovum) کی تخصیب نرنابتی خلیہ سے واقع ہونے کے بعد اُس میں بہت سے تغیرات واقع ہوجاتے ہیں اور اِس اخصاب یافتہ بیضہ کو چودہ دن کے پیش مضغی زمانہ میں، جس میں مضغہ کے مختلف حصوں میں تفریق واقع نہیں ہوتی، زائگوٹ (zygote = جفتہ) کہتے ہیں۔ اِس مدت کے بعد مضغی بافت دوسری بافتوں سے علیحدہ ہوجاتی ہے لیکن اِس تفریق سے مختلف حصّوں کے نمایاں ہونے میں مزید دو ماہ کی مدت درکار ہوتی ہے۔ اِس مدت کو مضغی زمانہ (embryonic period) اور اِس تفریق یافتہ حصّہ کو مضغہ (embryo) کہتے ہیں۔ دو مہینے کے بعد سے بچہ کی ولادت تک (جو نو مہینے کے بعد واقع ہوتی ہے) اِس کو جنین (fœtus) کہتے ہیں اور اِس مدت کو جنینی زمانہ (fœtal period)۔ یہ تینوں زمانے زمانۂ قبل پیدائش (prenatal period) میں شامل ہیں۔ اِس کے بعد کا زمانہ زمانۂ مابعدِ پیدائش (postnatal period) ہے۔

جنینیات دراصل مضغہ اور جنین کے نمو کا علم ہے، لیکن اِس کے وسیع مفہوم میں زمانۂ قبل پیدائش اور زمانۂ مابعدِ پیدائش بھی تا سنِ بلوغ شامل ہے۔

CC-0. In Public Domain. Gurukul Kangri Collection, Haridwar

Digitized by Arya Samaj Foundation Chennai and eGangotri

یہ موضوع خاص اہمیت رکھتا ہے، کیونکہ اس سے نہ صرف مختلف اعضا کے نمو کے حالات معلوم ہوتے ہیں بلکہ یہ اُن کی باریک پیچیدگیوں کو سُلجھاتا اور ان کے اختلاف کی صراحت اور توضیح بھی کرتا ہے۔ اگرچہ ہر حیوان کے نمو کی سرگذشت ایک دلچسپ علم ہے لیکن ہم انسانوں کے لئے انسانی جنینیات بدرجہا زیادہ اہمیت رکھتی ہے۔ بایں ہمہ ہم حیوانی جنینیات یا تقابلی تشریح سے مدد لئے بغیر بھی نہیں رہ سکتے، کیونکہ ہمیں انسانی جنین کے مطالعہ کے دوران میں، جبکہ ہم جنین کی اصلی عمر سے ناواقف ہوتے ہیں اور تجربہ کے لئے کافی انسانی مواد حاصل نہیں ہوتا تو ہمیں لامحالہ اپنی معلومات کی تکمیل کے لئے حیوانی جنینیات سے مدد لینی پڑتی ہے۔

انسانی جنینیات ایک جدید علم ہے، جس کی وساطت سے ہمارے علم تشریح میں معتدبہ اضافہ ہوکر ہماری تشریحی معلومات میں بہت ترقی ہوئی ہے۔ فی الحقیقت اب تو علم تشریح کو بغیر علم جنینیات کے ناقص تصور کیا جاتا ہے۔

ارسطو کو ۳۵۰ ق م میں علم تشریح کی بعض معلومات حاصل تھیں اور اُس نے چوزہ کے نمو کا مطالعہ کیا تھا۔ جالینوس نے (۱۳۰ء تا ۲۰۰ء) ان معلومات میں قرد (ape) کی تقطیع کرکے، اضافہ کیا۔ مگر وسالیئوس (Vesalius) ہی وہ شخص تھا جس نے انسانی تشریح کی بنیاد ڈالی، گو اُس کا علم جنینیات صرف حیوانات تک محدود تھا۔ انسانی جنینیات کو اُس کی موجودہ حد تک ترقی دینے کا سہرا بالفر (Balfour) (۱۸۷۴ء) اور اُس کے بعد کے ماہرین، مثلاً ہِز، کائبال اور سٹریٹر کے سر ہے۔

CC-0. In Public Domain. Gurukul Kangri Collection, Haridwar

Digitized by Arya Samaj Foundation Chennai and eGangotri

حیوانی خلیّہ
(ANIMAL CELL)

بافتیں خلیوں پر مشتمل ہوتی ہیں جو صرف ایک ہی خلیّہ سے پیدا ہوتے ہیں۔ امیبا جیسے سادہ حیوان میں ایک ہی خلیّہ ایک فردِ کامل ہوتا ہے، اور تنہا یہی خلیّہ ایک زندہ حیوان کے سارے کاروبار (افعال و وظائف) انجام دیتا ہے۔ لیکن اعلیٰ حیوانات میں متعدد خلیوں سے مختلف گروہ بنتے ہیں، جنمیں سے ہر گروہ ایک خاص وظیفہ یا فعل انجام دیتا ہے۔

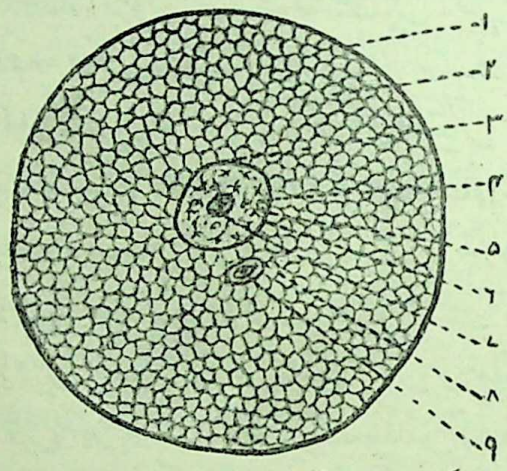

شکل ۱ ۔ ایک حیوانی خلیّہ (AN ANIMAL CELL)۔

۱۔ خلوی غشاء (Cell membrane) ۲۔ خلیّہ مایہ (Cytoplasm)، ۳۔ نوات (Nucleus)، ۴۔ لائنن (Linin)، ۵۔ کروماتین (Chromatin)، ۶۔ نواتی غشاء (Nuclear membrane)، ۷۔ نُوَیّہ (Nucleolus)، ۸۔ مرکزی جسم (Centrosome)، ۹۔ مرکزک (Centriole)۔

اِسی کے لحاظ سے اِن خلیوں میں وہ ضروری تبدیلیاں واقع ہوجاتی ہیں، جن کی وجہ سے یہ اپنے مخصوص وظیفہ کے لیئے موزوں اور متوافق ہوجاتے ہیں۔

خلیہ (۱) پروٹوپلازم (protoplasm=نخز مایہ) (۲) نیوکلیئس

CC-0. In Public Domain. Gurukul Kangri Collection, Haridwar

Digitized by Arya Samaj Foundation Chennai and eGangotri

(nucleus = نوات) پر مشتمل ہے۔ پروٹوپلازم (نخز مایہ) کے دو اجزا ہوتے ہیں۔ ایک وہ غلاف جس کو سل ممبرین (cell membrane = غشائے خلوی) اور دوسرا خلیہ کے مافیہ کا بیشتر حصہ جسکو سائٹوپلازم (cytoplasm = خلیہ مایہ) کہتے ہیں۔ نوات کے ایک طرف ایک صاف گول نقطہ پایا جاتا ہے جسکو سنٹروسوم (centrosome = جسم مرکزی) کہتے ہیں۔ اس میں ایک یا دو کثیر اللون اجسام پائے جاتے ہیں جنھیں سنٹریولز (centrioles = مرکزک) کہتے ہیں۔ اس کے علاوہ باریک عصا نما ریزے، جن کو مائٹوکونڈریا (mitochondria = خیط ریزے) کہتے ہیں، خلیہ میں پھیلے ہوئے ہوتے ہیں۔ یہ مائٹوکونڈریا ایسیٹک ایسڈ میں حل ہوجاتے ہیں، لیکن اساسی (basic) رنگوں سے رنگے جاسکتے ہیں۔ خلیہ میں نہایت باریک نہروں (canaliculi = قناچوں) کا ایک نظام پھیلا ہوا ہوتا ہے، جسکو گولجی آپاریٹس (Golgi apparatus) کہتے ہیں۔ اس میں ایک مائی سیال ہوتا ہے۔

نوات ایک نواتی غشاء (nuclear membrane) سے گھرا ہوا ہوتا ہے جو نوات کے زیادہ کثیف نخز مایہ کو، جس کو کاریوپلازم (karyoplasm = نوات مایہ) کہتے ہیں، خلیہ کے سائٹوپلازم (خلیہ مایہ) سے متفرق کرتی ہے۔ کاریوپلازم (نوات مایہ) میں ایک جال ہوا کرتا ہے، جس میں نواتی رس بھرا ہوتا ہے۔ اس میں ایک چھوٹا سا گول جسم ہوتا ہے، جسکو نیوکلیولس (nucleolus = نُوَیہ) کہتے ہیں۔ اس جال کا ایک حصہ ایکروماتینی (achromatin = غیر لونیتی) ریشوں یا لائنن (linin) پر مشتمل ہوتا ہے، جو اساسی رنگوں سے نہیں رنگا جاسکتا۔ اور ایک حصہ کروماٹن (chromatin = لونین) ہے جو اساسی رنگوں سے رنگین ہوجاتا ہے۔ جس وقت خلیہ حالتِ سکون میں ہوتا ہے یہ کروماٹن ذرات کی صورت میں لائنن کے ساتھ مخلوط اور پھیلی ہوتی ہے۔ لیکن جب خلیہ منقسم ہونا شروع ہوتا ہے تو کروماتینی ذرات باہم مجتمع ہوکر چھوٹے قطعے (فلقے) بنا دیتے ہیں، جن کو کروموسومس (chromosomes = اجسام لونیہ) کہتے ہیں۔ اِن اجسام لونیہ کی ہر نوع (species) میں ایک مخصوص تعداد ہوتی ہے۔ نوعِ انسان میں ان کی تعداد عموماً ۴۸ ہوتی ہے۔ اِن میں کا ہر لونی جسم بعض موروثی خصائص کا حامل ہوتا ہے، اور ایک خاص لونی جسم صنف (sex) کا

CC-0. In Public Domain. Gurukul Kangri Collection, Haridwar

Digitized by Arya Samaj Foundation Chennai and eGangotri

نمائندہ ہوتا ہے۔

عموماً خلیہ ظاہر ہوتے ہی بالیدگی حاصل کرتا ہے، اور عرصہ تک اپنے افعال و وظائف انجام دیتا رہتا ہے۔ اِس کے بعد یا تو وہ دو دختر خلیوں میں منقسم ہو جاتا ہے، یا پاش پاش ہو کر ہلاک ہو جاتا ہے۔ خلیہ کی تقسیم یا تو براہ راست اُس کے دو ٹکڑے ہو جانے سے ہوتی ہے جس کو امائٹوسس (amitosis = بے خیطیت یا راست انقسام) کہتے ہیں، یا یہ تقسیم بالواسطہ مائٹوسس (mitosis = خیطیت) یا کاریوکینیسس (karyokinesis = نوات حرکیت) کے ایک پیچیدہ عمل کے ذریعہ سے واقع ہوتی ہے۔ امائی ٹوٹک ڈویژن (amitotic division = انقسام راست) میں خلیہ کے جسم میں ایک بھنچاؤ (constriction) پیدا ہوتا ہے، جس کی ابتداء نوات سے ہوتی ہے۔ یہ بھنچاؤ پورے خلیہ میں واقع ہو کر اُس کو دو دختر خلیوں میں منقسم کر دیتا ہے۔ ہر دختر خلیہ میں نوات کا ایک حصہ ہوتا ہے، اور ایک سینٹروسوم (مرکزی جسم) ہوتا ہے اور یہ بھی غالباً تقسیم کا نتیجہ ہے۔

ان دو طرح کے خلوی انقسامات میں مائٹوٹک (mitotic = خیطیتی) انقسام زیادہ اہمیت رکھتا ہے۔ اِس کے دو اقسام ہوا کرتے ہیں، یعنے ھٹروٹائپ (heterotype = دگر مثالی) اور ھوموٹائپ (homotype = ھم مثالی)۔ ہٹروٹائپ مائٹوسس (دگر مثالی خیطیت) منوی خلیوں (sperms) اور پختہ بیضوں کی تکوین میں، نیز سرطانی اور دیگر خبیث سلعات کے خلوی انقسامات میں واقع ہوتا ہے۔ اس حالت میں جو دختر خلیے پیدا ہوتے ہیں اُن میں کروموسوس (اجسام لونیہ) کی تعداد اصلی تعداد سے نصف ہوتی ہے۔

مائی ٹوسس (خیطیت) یا کاریوکائنیس (karyokinesis = نوات حرکیت) میں چار درجے یا ہیئتیں (phases) ہوا کرتی ہیں:- پروفیز (prophase = ہیئت ماقبل، پیش ہیئت)، میٹافیز (metaphase = ہیئت مابعد)، انافیز (anaphase = ہیئت الی القطب) اور ٹیلوفیز (telophase = ہیئت منتہائی)۔

ہوموٹائپ مائٹوسس (ہم مثالی خیطیت)۔ پروفیز (prophase =

CC-0. In Public Domain. Gurukul Kangri Collection, Haridwar

Digitized by Arya Samaj Foundation Chennai and eGangotri

پیش ھیئت)۔ اِس درجہ میں کروماٹن اُلجھے ہوئے ڈورے کے ایک لچھے کی طرح ہو جاتی ہے۔ سنٹروسوم (مرکزی جسم) دو میں منقسم ہو جاتا ہے اور اُس کا ہر دختری جسمِ مرکزی

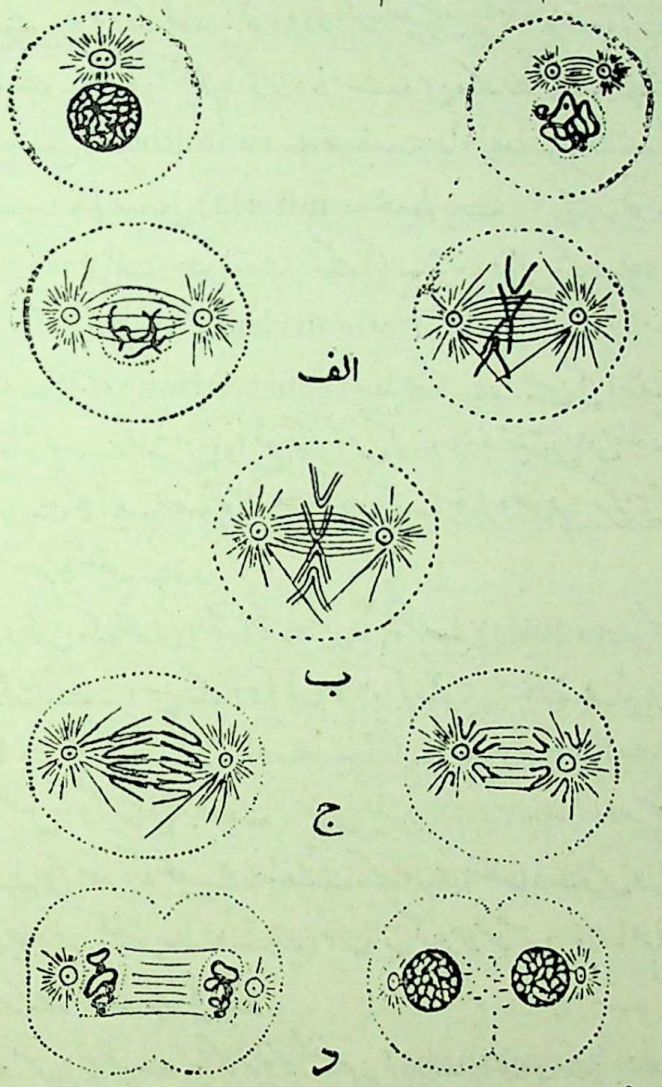

شکل ۲۔ ہم مثالی خیطیت (HOMOTYPE MITOSIS)۔
الف۔ پیش ہیئت (Prophase) ب۔ ہیئت مابعد (Metaphase)
ج۔ ہیئت اِلی القطب (Anaphase) د۔ منتہائی ہیئت (Telophase)۔

(daughter centrosome) نوات کے مقابل قطبین کی طرف چلا جاتا ہے۔ لائمن

CC-0. In Public Domain. Gurukul Kangri Collection, Haridwar

Digitized by Arya Samaj Foundation Chennai and eGangotri

ایک تکلے نما صورت (spindle) میں مرتب ہوجاتا ہے اور اس تکلے کے دونوں سرے ہر ایک سنٹروسوم (مرکزی جسم) سے متناظر ہوتے ہیں۔ نواتی غشاء اور نیوکلیولس (نویہ) غائب ہوجاتے ہیں۔ کروماٹن کے ڈورے متفرق ہوکر V، O یا U کی شکلیں اختیار کرکے استوا (equator) کے قریب جمع ہوجاتے ہیں، اور ان میں کا ہر ٹکڑا تکلے (spindle) کے ہر ایک ریشک (fibril) سے تعلق پیدا کرلیتا ہے۔

میٹافیز (Metaphase = ہیئتِ مابعد) میں ہر کروموسوم (جسم لونیہ) دو مساوی حصوں میں منقسم ہوتا ہے۔

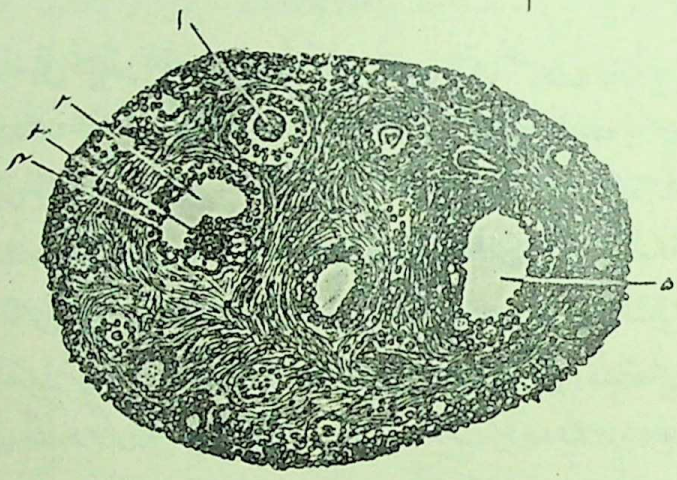

شکل ۳۔ خرگوش کا مبیض (OVARY OF A RABBIT) (عرضی تراش)۔
۱۔ ابتدائی بیضہ (Primordial ovum)، ۲۔ مبیضی جراب (Ovarian follicle)، ۳۔ رکمۂ مبیضی (Cumulus oophori)، ۴۔ دراتی طبقہ (Stratum granulosum)، ۵۔ جسمِ اصفر (Corpus luteum)

اَنافیز (Anaphase = ہیئت الی القطب) میں ان تقسیم شدہ کروموسومس (اجسام لونیہ) کی نصف تعداد ایک سنٹروسوم (مرکزی جسم) کی طرف اور نصف دوسرے کروموسوم (جسم لونیہ) کی طرف کھنچ جاتی ہے۔

ٹیلوفیز (Telophase = ہیئت منتہائی) میں خلیہ کے گرد

CC-0. In Public Domain. Gurukul Kangri Collection, Haridwar

Digitized by Arya Samaj Foundation Chennai and eGangotri

ایک بھنچاؤ پیدا ہوتا ہے، جس کے ذریعہ خلیہ دو ٹکڑوں (دختر خلیوں) میں منقسم ہو جاتا ہے۔ ہر دختر خلیہ میں لائمن اور کروماٹن کا اجتماع ہوتا ہے۔ ایک نواتی غشاء نمودار ہوتی ہے جس کی وجہ سے نوات تیار ہو جاتا ہے اور ایک نوَیہ بھی پیدا ہوتا ہے۔ اِس طرح ہر دختر خلیہ بڑھ کر اپنے فرائض کو خود ہی انجام دینے لگتا ہے۔

اووم (بیضہ)

(OVUM)

مادہ نابتی خلیے (بیضے: ova) اُن اولین نابتی خلیوں سے پیدا ہوتے ہیں، جو اووری (ovary=مبیض) کی سطح پر واقع ہوتے ہیں۔ جیسے جیسے بالیدگی عمل میں آتی ہے، اولین نابتی خلیے، یعنے ابتدائی بیضے، اووری (مبیض) کے جرم کے اندر داخل ہو کر اُس کے دوسرے خلیوں سے محصور ہو جاتے ہیں۔ اِن خلیوں کے درمیان ایک کہفہ پیدا ہوتا ہے، جس میں بہت جلد ایک سیّال نمودار ہو جاتا ہے۔ اِس سیّال کو لائکر فالیکئولائی (liquor folliculi= سائل جرابی) کہتے ہیں۔ اِس سیّال سے اِن خلیوں کے دو گروہ متفرق ہو جاتے ہیں۔ ایک گروہ اووم (بیضہ) کو گھیرے ہوئے ہوتا ہے اور دوسرا بیرونی جانب ہوتا ہے۔ اول الذکر کو کیئومولس اوفورائی (cumulus oöphori=رکمۂ مبیضی) اور آخر الذکر کو سٹریٹم گرینولوزم (stratum granulosum= طبقۂ ذرّاتی) کہتے ہیں۔ کیئومولس (رکمہ) کے خلیے ایک مقام پر طبقۂ ذرّاتی کے خلیات سے ملے ہوتے ہیں۔ اِس سارے مجموعہ کو اوویرین یا گرافین فالیکل (ovarian or Graafian follicle= مبیضی یا گرافی جراب) کہتے ہیں۔ جب اس فالیکل (جراب) میں سیّال زیادہ ہو جاتا ہے تو یہ جراب اووری (مبیض) کی سطح کی طرف پھر آ جاتا ہے، اور سطح پر آ کر سیّال کے دباؤ کے باعث پھٹ جاتا ہے اور اِس کے اندر کا اووم (بیضہ) آزاد ہو کر کیئومولس (رکمہ) کے خلیوں سے گھرا ہوا [جن کو زونا ریڈیاٹا (zona radiata= شعاعی منطقہ) کہتے ہیں] کہفۂ بطن میں پہنچ جاتا ہے۔ جوں ہی کہ

CC-0. In Public Domain. Gurukul Kangri Collection, Haridwar

Digitized by Arya Samaj Foundation Chennai and eGangotri

اووم (بیضہ) فالیکل (جراب) سے نکلتا ہے، اُسے رحم کی نلی (uterine tube) کا ایک زائدہ پکڑ کر رحم میں پہنچا دیتا ہے۔ یہاں یا تو اُس کی تخصیب واقع ہو جاتی ہے یا وہ عموماً رحم میں سے گزر کر باہر نکل جاتا ہے۔

گرافین فالیکل (گرافی جراب) کے پھٹنے کے مقام پر بہت سی تبدیلیاں واقع ہوتی ہیں۔ زرد رنگ کے خلیے، جن کو لیوٹیل سلز (luteal cells = خلیاتِ اصفر) کہتے ہیں، پیدا ہو کر کارپس لوٹیئم (corpus luteum = جسم اصفر) بنا دیتے ہیں۔ اگر اووم بیضہ کی تخصیب نہ واقع ہو تو یہ تبدیلیاں ایک مہینہ میں موقوف ہو جاتی ہیں۔ اور کارپس لوٹیئم (جسم اصفر) سکڑ جاتا ہے۔ لیکن اگر اووم (بیضہ) تخصیب پا جائے تو کارپس لوٹیئم (جسم اصفر) کی بالیدگی جاری رہتی ہے اور وہ پانچویں مہینے میں اپنے انتہائی درجۂ نمو کو پہنچ جاتا اور بہت پُر عروق ہو جاتا ہے اور کارپس ہیمورجیکم (corpus haemorrhagicum = جسم نزفی) کے نام سے موسوم ہوتا ہے۔ کارپس لوٹیئم (جسم اصفر) کے متعلق خیال کیا جاتا ہے کہ یہ ایک ایسا ہارمون (hormone) پیدا کرتا ہے جو اووم (بیضہ) کو یوٹرائن ڈیسیڈوا (uterine decidua = رحمی ریزینہ) کے اندر جمانے میں بہت مدد دیتا ہے۔

اووم (بیضہ) تقریباً ۱۰۰ (μ) کے برابر ہوتا ہے اور اُس میں خلیہ کے تمام ترکیبی اجزا موجود ہوتے ہیں لیکن اِن مختلف اجزا کے نام جداگانہ ہوتے ہیں۔ اُس کی خلوی غشا کو اولیما (oolemma = بیضہ غلاف)، سائٹوپلازم (خلیہ مایہ) کو اوپلازم (ooplasm = بیضہ مایہ)، اور نواۃ کو جرمنل ویسیکل (germinal vesicle = نابتی حویصلہ) کہتے ہیں اور یہ پچاس (μ) کے برابر ہوتا ہے۔

اووم (بیضہ) کے تخصیب کے قابل ہونے کے لئے اُس میں نضجی تقسیم (maturation division) کا ہونا ضروری ہے۔ اولاً اووم (بیضہ) کی جسامت بڑھ جاتی ہے۔ اس کو درجۂ اول کا اوسائٹ (oocyte of the first order) کہتے ہیں۔ یہ دگرمثالی خیطیت (ہیٹروٹائپ مائٹوسس) کے ذریعہ اوسائٹ دویم اور ایک چھوٹے جسم یعنے پہلے قطبی جسم (first polar body) میں منقسم ہو جاتا ہے۔

CC-0. In Public Domain. Gurukul Kangri Collection, Haridwar

Digitized by Arya Samaj Foundation Chennai and eGangotri

یہ جسم بعض اوقات ہم مثالی خیطیت (homotype mitosis) کے ذریعہ بعد میں منقسم ہوجاتا ہے۔

ہیٹروٹائپ مائٹوسس (دِگر مثالی خیطیت) ۔ ہیٹروٹائپ مائٹوسس (دِگر مثالی خیطیت) کا عمل زیادہ تر ہوموٹائپ مائٹوسس (ہم مثالی خیطیت) سے مشابہ ہوتا ہے لیکن اس میں حسب ذیل اختلافات پائے جاتے ہیں:۔

پروفیز (پیش ہیئت) ۔ سپائرم (spirem = مرغولہ) اس طرح بنتا ہے کہ کروموسومس (اجسام لونیہ) اپنے سروں کے ذریعہ باہم پیوستہ ہوجاتے ہیں۔ اس کے بعد

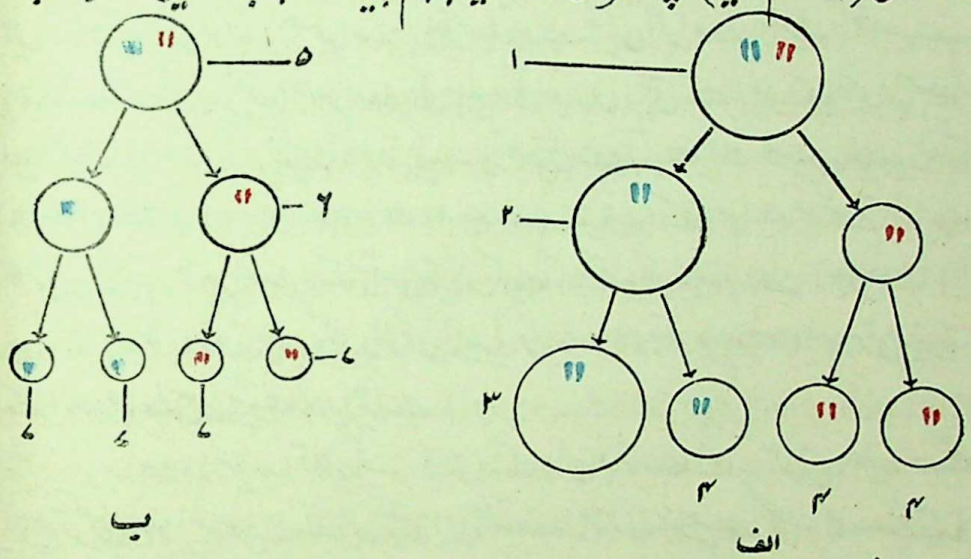

شکل ۴ ۔ الف ۔ بیضہ (Ovum)، ب ۔ منوی حُوین (Spermatid)

۱ ۔ اولین بیضہ (Primary oocyte) ۲ ۔ ثانوی بیضہ (Secondary oocyte)، ۳ ۔ پختہ بیضہ (Mautre ovum)، ۴ ۔ قطبی اجسام (Polar bodies)

۵ ۔ اولی منوی خلیہ (Primary spermatocyte)، ۶ ۔ ثانوی منوی خلیہ (Secondary spermatocyte)، ۷ ۔ منوی حُوینات (Spermatids)۔

کروموسومس (اجسام لونیہ) دو دو کے جوڑوں میں مرتب ہوجاتے ہیں اور یہ توأم اجسام لونیہ تکلہ کے استوا کے قریب جمع ہوجاتے ہیں۔ اس طرح سے اِن کروموسومس (اجسامِ لونیہ) کی تعداد بظاہر گھٹ کر نصف (یعنے ۲۴) نظر آتی ہے۔ تکلہ کا ایک قطب، جس میں

CC-0. In Public Domain. Gurukul Kangri Collection, Haridwar

Digitized by Arya Samaj Foundation Chennai and eGangotri

سنٹروسوم (مرکزی جسم) ہوا کرتا ہے، خلیہ میں ایک اُبھار پیدا کر دیتا ہے۔

میٹافیز (ہیئت مابعد)۔ تو اُم کروموسومس (اجسام لونیہ) علیحدہ ہو جاتے ہیں۔ اِس وقت کروموسومس (اجسام لونیہ) کی اصلی تعداد موجود ہوتی ہے یعنی اُسی قدر جتنی کہ ابتدائے خلیہ میں تھی۔ [ہومو ٹائپ مائٹوسس (ہم مثالی خیطیت) میں اس ہیئت میں کروموسومس (اجسام لونیہ) کی تعداد دُگنی ہوا کرتی ہے]۔

انافیز (ہیئت الی القطب)۔ علیحدہ شدہ کروموسومس (اجسام لونیہ) تکلہ (spindle) کے مقابل قطبین کی طرف چلے جاتے ہیں۔

ٹیلوفیز (ہیئت منتہائی)۔ خلیہ پر جو اُبھار پیدا ہوا تھا وہ علیحدہ ہو کر پہلا قطبی جسم (first polar body) بن جاتا ہے۔ اس میں کروموسومس (اجسام لونیہ) کی تعداد نصف ہوتی ہے اور باقی نصف اصل خلیہ میں رہ جاتی ہے۔ اِس خلیہ کو اب اوسائٹ دویم (oöcyte of the second order) کہتے ہیں۔

دوسری نضجی تقسیم (2nd maturation division) ہومو ٹائپ (ہم مثالی) کے ذریعہ واقع ہوتی ہے۔ یہ انقسام اوسائٹ دویم میں اور اکثر پہلے قطبی جسم میں بھی ہوتا ہے۔ اوسائٹ دویم ایک پختہ اووم (بیضہ) اور دوسرے قطبی جسم (2nd polar body) میں منقسم ہوتا ہے۔ اگر پہلا قطبی جسم منقسم ہوتا ہے تو ایسی حالت میں اس سے دو قطبی جسم پیدا ہو جاتے ہیں۔ اِس سے ظاہر ہوگا کہ اولین بیضہ ایک پختہ بیضہ میں (جو تخصیب کی قابلیت رکھتا ہے) اور تین قطبی اجسام میں (جو تخصیب کی قابلیت نہیں رکھتے) منقسم ہو جاتا ہے۔ پختہ اووم (بیضہ) میں ایک نوات نمودار ہو جاتا ہے جسے مادہ پیش نوات (female pronucleus) کہتے ہیں۔ اب یہ اووم (بیضہ) ایک ایسے مرحلہ میں داخل ہو جاتا ہے جسے درجۂ سکونی یا درجۂ استراحت (resting stage) کہتے ہیں، اور تاوقتیکہ اِس کی تخصیب نہ ہو جائے اِس میں مزید انقسام نہیں واقع ہوتا۔

منوی حیوان

(SPERMATOZOON)

میل گیمیٹ (male gamete = نر زواجہ) کی پختگی۔ منوی حیوان

CC-0. In Public Domain. Gurukul Kangri Collection, Haridwar

Digitized by Arya Samaj Foundation Chennai and eGangotri

خصیہ کی نالیوں میں کے نابتی خلیوں میں سے پیدا ہوتے ہیں۔ خصیہ کی نالیوں میں علاوہ نابتی خلیوں کے دوسرے خلیے بھی موجود ہوتے ہیں جن کو دعامی خلیات (supporting cells) کہتے ہیں۔ یہ نابتی خلیے، جن کو اسپرماٹوگونیا (spermatogonia = منوی ناھض) کہتے ہیں نمو پاکر اسپرماٹوسائٹ اول (spermatocyte I = اولی منوی خلیہ) بنجاتے ہیں۔ ان میں سے ہر خلیہ ھیٹروٹائپ مائٹوسس (دگرمثالی خیطیت) کے ذریعہ تقسیم ہوجاتا ہے اور اس سے دو ثانوی منوی خلیات (spermatocytes II) بنجاتے ہیں۔ ان میں سے ہر ایک میں کروموسوم (اجسام لونیہ) کی نصف تعداد موجود ہوتی ہے۔ دوسری نضجی تقسیم جو ہوموٹائپ مائٹوسس (ہم مثالی خیطیت) کے ذریعہ ہوتی ہے منوی خلیہ دویم کو دو اسپرماٹڈز (spermatids = منوی حوینات) میں منقسم کردیتی ہے اور یہ مزید نمو پاکر اسپرماٹوزوآ (spermatozoa = منوی حیوانات) بن جاتے ہیں۔

اسپرماٹڈ (منوی حوین) کا اسپرماٹوزون (منوی حیوان) میں بدل جانا خالی از دلچسپی نہیں ہے۔ اسپرماٹڈ (منوی حوین) کم و بیش گول ہوا کرتا ہے۔ اس میں سے نوات باہر نکل کر منوی حیوان کا سر بن جاتا ہے۔ اس کے بعد سنٹروسوم (اجسام مرکزی) باہر نکل کر گردن بنا دیتے ہیں، اور بالآخر سائٹوپلازم (خلیہ مایہ) سے جسم اور دُم پیدا ہوجاتے ہیں (شکل ۵)۔

اس سے ظاہر ہے کہ ہر اسپرماٹوگونیم (منوی ناھض) چار پختہ اور فعال اسپرماٹوزوا (منوی حیوانات) میں تقسیم ہوجاتا ہے۔ ان میں کروموسوم (اجسام لونیہ) کی تعداد ابتدائی تعداد سے نصف پائی جاتی ہے۔ اس پختہ زواجہ (gamete) میں، خواہ یہ نر ہو یا مادہ، مزید تقسیم کی قابلیت نہیں ہوتی، تاوقتیکہ نر اور مادہ زواجے متحد ہوکر کروموسوم (اجسام لونیہ) کی اصلی (لمبی) تعداد پوری نہ کردیں۔

کروموسوم (اجسام لونیہ) کی تعداد کا گھٹ کر نصف ہوجانا نسل کی ترقی اور بہتری کے لئے مفید ہے، کیونکہ کروموسوم (اجسام لونیہ) مختلف موروثی خصائص کے حامل ہوتے ہیں اور والدین کے کروموسوم (اجسام لونیہ) کے اجتماع سے ایسا بچہ پیدا ہوتا ہے، جس میں ماں اور باپ دونوں کے قومی (نسلی) خصائص رونما ہوتے ہیں۔

CC-0. In Public Domain. Gurukul Kangri Collection, Haridwar

Digitized by Arya Samaj Foundation Chennai and eGangotri

مثلاً اگر باپ کسی ایسی نسل سے ہے جو صحت اور تندرستی کے لئے مشہور ہے، اور ماں ایک اعلیٰ درجے کے ذہین خاندان سے ہے تو اغلب ہے اِن کی اولاد یا تو اِن دونوں خصائص سے متصف ہوگی یا اِن میں سے ایک خاصہ اولاد میں زیادہ نمایاں ہوگا اور دوسرا خاصہ مخفی رہیگا۔ لیکن اگر ماں یا باپ کے خاندان کا اپنے ہی خاندان میں ازدواج ہو تو اِن کی اولاد میں مزید مفید خصائص کا اضافہ نہ ہوگا۔

جیسا کہ اوپر بیان ہو چکا ہے کروموسومس (اجسام لونیہ) مختلف خصائص کے

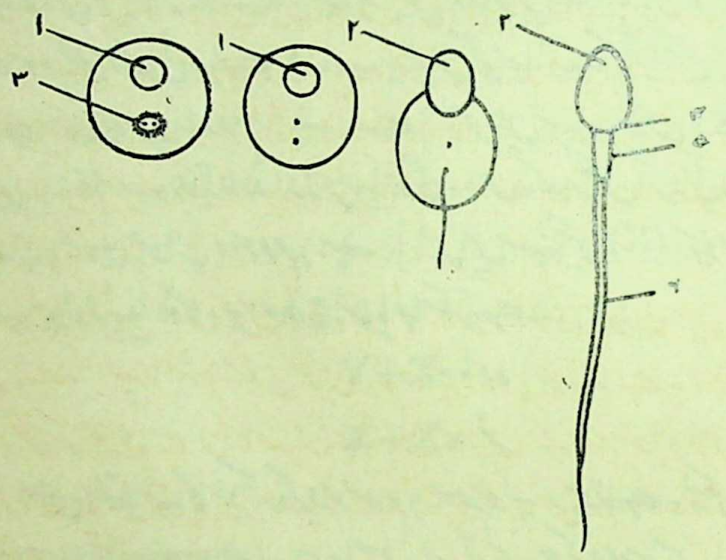

شکل ۵۔ منوی خوین کا منوی حیوان بنجانا (TRANSFORMATION OF A SPERMATID INTO A SPERMATOZOON)

۱۔ نوات (Nucleus)، ۲۔ سر (Head)، ۳۔ جسم مرکزی (Centrosome)، ۴۔ گردن یا اتصالی جز (Neck or connecting piece)، ۵۔ جسم (Body)، ۶۔ دُم (Tail)۔

حامل ہوا کرتے ہیں۔ ان میں سے ایک کروموسوم (جسم لونیہ) کو ایکس کروموسوم (X chromosome) اور دوسرے کو وائی کروموسوم (Y chromosome) کہتے ہیں۔ خیال کیا جاتا ہے کہ یہ کروموسومس (اجسام لونیہ) جنس کے حامل ہوتے ہیں۔ اِسپرماٹوزوا

CC-0. In Public Domain. Gurukul Kangri Collection, Haridwar

Digitized by Arya Samaj Foundation Chennai and eGangotri

(منوی حیوانات) کی نصف تعداد میں ایکس کروموسوس (Y chromosomes) اور باقی نصف میں وائی کروموسوس (X chromosomes) ہوتے ہیں، مگر تمام اووا (بیضوں) میں ایکس کروموسوس ہی ہوتے ہیں۔ چونکہ وائی (Y) کروموسوس بہت مشکل سے دکھائی دیتے ہیں، اور ابتداءً نظر ہی نہیں آئے اس لئے یہ خیال کرلیا گیا کہ بعض اسپرماٹوزوا (منوی حیوانات) میں ایک کروموسوم (جسم لونیہ) کی کمی ہوتی ہے، یعنی ۲۳ کروموسوس (اجسام لونیہ) ہوتے ہیں۔ اگر ایسا اسپرماٹوزون (منوی حیوان) اووم (بیضہ) سے مقارب ہو تو اس کا نتیجہ نر ہوتا ہے۔ جدید تحقیق اور تلوین کے بہترین طریقوں سے وائی (Y) کروموسوم بھی دکھائی دیا ہے اور اب یہ خیال کیا جاتا ہے کہ اگر ایکس (X) کروموسوم والا اسپرماٹوزون (منوی حیوان) اووم (بیضہ) سے [جس میں سب ایکس (X) کروموسوس ہوا کرتے ہیں] مقارب ہو تو مادہ اولاد پیدا ہوگی۔ اِس کے برعکس اگر وائی (Y) کروموسوم والا اِسپرماٹوزون (منوی حیوان) اووم (بیضہ) [جس میں سب ایکس (X) کروموسوس ہوا کرتے ہیں] سے مقارب ہو تو نر پیدا ہوگا۔ یہ اسطرح بتلایا جاسکتا ہے:۔

مادہ = X + Y

نر = X + X

صنفی اختلاف کا محرّک کروموسوم (جسم لونیہ) ہوتا ہے۔ لیکن صنفی خصائص اُن کیمیائی اجزا (chemicals) سے حاصل ہوتے ہیں جو کروموسوس (اجسام لونیہ) میں موجود رہتے ہیں۔

اسپرماٹوزون (منوی حیوان) میں ایک سر، ایک گردن، ایک جسم (دھڑ) اور ایک دُم ہوتی ہے۔ اس کا مجموعی طول تقریباً ۵۲ مائکرونس (μμ) ہوتا ہے جو نباتی حویصلہ (germinal vesicle) کے برابر ہے۔ سر، جس کی لمبائی ۵ مائکرونس (μμ) ہوتی ہے، بیضوی شکل کا ہوتا ہے (لیکن جانباً دبا ہوا ہونے کی وجہ سے پہلوی رُخ سے دیکھنے پر ناشپاتی نما نظر آتا ہے) اور اُس پر ایک کلاہ نما ٹوپی چڑھی ہوئی ہوتی ہے، گردن کسی قدر بھنچی ہوئی ہوتی ہے اور سر کا جسم (دھڑ) سے تعلق پیدا کرتی ہے۔ گردن ہی میں مقدم اور مؤخر سنٹروسوس (centrosomes=اجسام مرکزی) ہوتے ہیں۔ جسم کا طول ۶ مائکرونس (μμ) ہوتا ہے اور اُس میں ایک محوری پوشش ہوتی ہے،

CC-0. In Public Domain. Gurukul Kangri Collection, Haridwar

Digitized by Arya Samaj Foundation Chennai and eGangotri

جس میں مائٹوکانڈریا (mitochondria = خیط ریزے) ہوتے ہیں۔ دُم کا طول ۴۱ مائکرونس (μ) ہوتا ہے، اور وہ ایک باریک اختتامی ٹکڑے میں ختم ہوتی ہے۔

CC-0. In Public Domain. Gurukul Kangri Collection, Haridwar

Digitized by Arya Samaj Foundation Chennai and eGangotri

تخصیب

(FERTILISATION)

گرافین فالیکل (جرابِ گرافی) کے انشقاق سے اووم (بیضہ) کے آزاد ہوتے ہی اُسے رحم کی نالی کی جھالر کا ایک زائدہ "فمبریا" (fimbria = ہدابہ) اپنے قبضہ میں لیکر نالی کے اندر پہنچا دیتا ہے۔ یہاں ممکن ہے کہ اووم (بیضہ) کی تخصیب ہو جائے، لیکن اکثر وہ اس نالی کے سیلیا (cilia = اہداب) کی مدد سے رحم کے اندر پہنچ جاتا ہے اور یہاں سے اکثر باہر نکال دیا جاتا ہے۔ اثنائے مقاربت میں منی مہبل (vagina) میں پہنچتی ہے جس کا افراز (secretion) ترشئی ہونے کی وجہ سے اسپرماٹوزوا (منوی حیوانات) کے لئے مضر ہوتا ہے۔ مگر چونکہ رحم کا افراز قلوی (alkaline) ہوتا ہے اور اُس میں اسپرماٹوزوا (منوی حیوانات) چند روز زندہ رہ سکتے اور اپنی قوتِ تخصیب کو ایک ہفتہ سے زائد تک برقرار رکھ سکتے ہیں، لہذا منوی حیوانات قدرتاً آگے بڑھ کر رحم میں داخل ہو جاتے ہیں اور عموماً یہاں سے رحم کی نالیوں میں چلے جاتے ہیں۔ اگر یہاں اِن میں سے کوئی اسپرماٹوزون (منوی حیوان) کسی اووم (بیضہ) سے متماس ہو جاتا ہے تو اُس کی تخصیب (باروری) واقع ہو جاتی ہے۔ یہ تخصیب شدہ (بارور) اووم (بیضہ) رحمی نالی میں سے گذر کر پھر رحم میں پہنچ جاتا ہے اور قعر رحم میں پیوستہ ہو جاتا ہے اور اُس کی بالیدگی شروع ہو جاتی ہے۔

جب کوئی اسپرماٹوزون (منوی حیوان) کسی اووم (بیضہ) کے قریب آتا ہے تو آخرالذکر میں ہیجان کے علامات پیدا ہو جاتے ہیں اور اووم (بیضہ) کا مافیہہ اسپرماٹوزون (منوی حیوان) کی طرف بہ کر اووم (بیضہ) کی سطح پر ایک جگہ اُبھار پیدا کر دیتا ہے، جس کو کون آف اٹریکشن (cone of attraction = مخروطِ کشش) کہتے ہیں۔ چونکہ اس مقام پر تنش کی زیادتی کی وجہ سے یہاں کی غشاء (بیضہ غلاف : oolemma) پتلی پڑ جاتی ہے لہذا اسپرماٹوزون (منوی حیوان) اِس مخروط میں بآسانی داخل ہو جاتا ہے۔ اِس اثنا میں اُس کی دُم علٰحدہ ہو جاتی ہے اور وہ کروی شکل کا ہو جاتا ہے اور میل پرونیوکلیئس

CC-0. In Public Domain. Gurukul Kangri Collection, Haridwar

Digitized by Arya Samaj Foundation Chennai and eGangotri

(male pronucleus = نر پیش نوات) کہلاتا ہے۔ اِس میں کروموسومس (اجسامِ لونیہ) کی نصف تعداد موجود ہوتی ہے۔ کچھ عرصہ کے بعد یہ نر پرونکلیئس (پیش نوات) مادہ پرونکلیئس (پیش نوات) کے قریب آتا ہے اور اُس کے ساتھ ممزوج ہوجاتا ہے اسطرح تخصیب یافتہ اووم (بیضہ) کی خیطیتی تقسیم (mitotic division) شروع ہوجاتی ہے۔

حمل بے محل (Ectopic Gestation)۔ بعض اوقات کسی غیر معمولی حالت یا بیماری میں مثلاً تنگی (stenosis) یا التہاب (inflammation) کے سبب سے اووم (بیضہ) رحم کی نالی میں تخصیب پاکر وہیں رہ جاتا ہے، یا کہفۂ بطن میں یا اووری (مبیض) کی سطح پر تخصیب پاکر ٹھہر جاتا ہے اور وہیں پیوستگی اور بالیدگی حاصل کرتا ہے۔ اِس کو حمل بے محل (ectopic gestation) کہتے ہیں۔ اگر بیضہ کی تخصیب رحم کی نالی میں ہوجائے تو اِس حالت کو ٹیوبل (tubal = اُنبوبی) حمل کہتے ہیں، اگر بطن میں تخصیب ہو تو بطنی (abdominal) حمل، اور اگر مبیض (ovary) میں تخصیب واقع ہو تو اِس کو مبیضی حمل (ovarian pregnancy) کہتے ہیں۔ اگر ان میں سے کوئی بھی غیر طبعی حمل واقع ہو تو اِس مقام (رحم کی نالی وغیرہ) کے پھٹ جانے اور ازاں بعد خون جاری ہونے (نزف: haemorrhage) سے جو خطرہ ماں کے لئے ہوسکتا ہے وہ ظاہر ہے۔

CC-0. In Public Domain. Gurukul Kangri Collection, Haridwar

Digitized by Arya Samaj Foundation Chennai and eGangotri

انقطاع

(SEGMENTATION)

نر اور مادہ پروٹوکلیائی (پیش نواتوں) کے باہم ممزوج ہوتے ہی مائٹوٹک (خطیتی) انقسام شروع ہوجاتا ہے اور خلیہ تقسیم در تقسیم کے ذریعہ (دو چار آٹھ اور اسی طرح) متعدد خلیوں میں منقسم ہوکر ایک خلوی اجتماع پیدا کردیتا ہے جس کو مورولا (morula = شہتوتیہ) کہتے ہیں۔ اس اثناء میں یہ تقسیم شدہ خلیے سکون کی حالت میں نہیں رہتے، بلکہ نہایت متحرک ہوتے ہیں اور اپنا مقام اس طرح بدلتے رہتے ہیں کہ جس سے زائیگوٹ (جفتہ) میں اُن کا دوطرفہ تشاکل (symmetry) قائم رہے۔ بعض محققین کا مشاہدہ ہے کہ اس حالت میں چند خلیوں میں تفریق (differentiation) واقع ہوجاتی ہے، چنانچہ اِن کو تولیدی خلیات (generative cells) کہتے ہیں، اور یہ خلیے بالآخر جنین کے تناسلی غدد (یعنے خصیہ اور مبیض) کے تولیدی خلیے بنجاتے ہیں، جن سے بعد میں منوی حیوان اور بیضے پیدا ہوتے ہیں اور ان خلیوں میں فردی اور خاندانی موروثی خصائص موجود ہوتے ہیں۔ باقی ماندہ خلیے تکوین جسم میں حصہ لیتے ہیں اور انھیں جسدی خلیات (somatic cells) کہتے ہیں۔ مورولا (شہتوتیہ) کے خلیے ایک بیرونی خلوی تہ اور ایک اندرونی خلوی تودہ میں منقسم ہوجاتے ہیں۔ اندرونی خلوی تودہ بیرونی خلوی تہ سے پوری طرح ڈھکا ہوا ہوتا ہے۔ بیرونی تہ ٹروفوبلاسٹ (trophoblast = غذائی ناھض) بنجاتی ہے اور جنین کے تغذیہ اور حفاظت کا کام انجام دیتی ہے۔ اس سے ظاہر ہے کہ اِنسان کے اہم ترین وظائف یعنے تولید، تغذیہ اور تحفظ کا انتظام ابتداء نمو ہی سے ہوجاتا ہے۔ بعض پستانی حیوانات (mammals) میں ٹروفوبلاسٹ (غذائی ناھض) اور اندرونی خلوی تودہ کے درمیان ایک کہفہ، جسکو انقطاعی کہفہ (segmentation cavity) کہتے ہیں، پیدا ہوجاتا ہے اور اِس ساخت کو گیسٹرولا (gastrula = شکمینہ) کہتے ہیں۔ اندرونی اجتماع کے خلیے بہت جلد دو گروہوں یعنے اکٹوڈرم (ectoderm = بروں ادمہ) اور انٹوڈرم (entoderm =

CC-0. In Public Domain. Gurukul Kangri Collection, Haridwar

Digitized by Arya Samaj Foundation Chennai and eGangotri

دروں ادمہ) میں متفرق ہو جاتے ہیں۔ انسان میں ایک تیسرا گروہ جسے پرائمری میزوڈرم (primary mesoderm = اولین میاں ادمہ) کہتے ہیں متفرق ہوتا ہے۔

اِن تینوں خلوی گروہوں میں ایک ایک کہفہ پیدا ہو جاتا ہے۔ جو کہفہ کہ اکٹوڈرم (بروں ادمہ) سے گھرا ہوتا ہے، اُس کو اَمنیان (amnion = اَنفَس) اور جو انٹوڈرم (دروں ادمہ) کے درمیان پیدا ہوتا ہے، اُس کو آرک اینٹرون (archenteron = مبدء معاء) کہتے ہیں۔ پرائمری میزوڈرم (اولین میاں ادمہ)

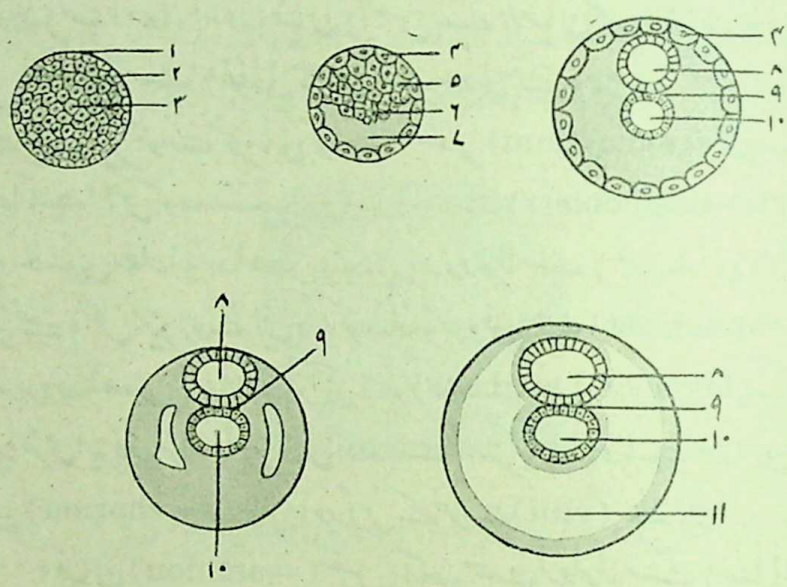

شکل ۶۔ جفتہ کے خلیات کا تفرق (DIFFERENTIATION OF THE CELLS OF THE ZYGOTE) (ترسیمی توضیح)۔

۱۔ بیضہ خلاف (Oolemma)، ۲۔ بیرونی خلوی تہ (Outer cell layer)، ۳۔ اندرونی خلوی تودہ (Inner cell mass)، ۴۔ غذائی ناض (Trophoblast)، ۵۔ بروں ادمہ (Entoderm)، ۶۔ دروں ادمہ (Ectoderm)، ۷۔ ابتدائی میاں ادمہ (Primary mesoderm)، ۸۔ انفسی کہفہ (Amniotic cavity)، ۹۔ جنینی رقبہ (Embryonic area)، ۱۰۔ مبدء معاء (Archenteron)، ۱۱۔ خارج الجنین سیلوم یا فراغہ (Extra-embryonic cœlom)۔

CC-0. In Public Domain. Gurukul Kangri Collection, Haridwar

Digitized by Arya Samaj Foundation Chennai and eGangotri

میں بھی شقاقات پیدا ہوجاتے ہیں اور یہ آپس میں ملکر ایک منفرد کہفہ بنا دیتے ہیں، جس کو اکسٹرا امبریونک سیلوم (extra-embryonic cœlom = بروں جنینی فراغہ) کہتے ہیں۔ اِس کہفہ کی وجہ سے پرائمری میزوڈرم (اولین میاں ادمہ) کے دو حصے ہوکر پھیل جاتے ہیں:۔ ایک وہ حصہ جو امنیان (اَنفس) اور آرک اینٹرون (مبدءِ معاء) کو گھیرے ہوئے ہوتا ہے اور دوسرا وہ حصہ جو ٹروفوبلاسٹ (غذائی ناہض) کا اندرونی استر بناتا ہے۔ مزید برآں پرائمری میزوڈرم (اولین میاں ادمہ) کا ایک حصہ آرکینٹرون (مبدءِ معاء) اور امنیان (انفس) کے درمیان بھی داخل ہوجاتا ہے۔

ٹروفوبلاسٹ (غذائی ناہض) کے بیرونی خلیئے بہ سرعت منقسم ہوتے ہیں، جس سے ایک کثیر النوات نخزمائی تودہ یا سنسٹیئم (syncytium = خلایائے ممزوجہ) پیدا ہوجاتا ہے، جس کو سنسٹیوٹروفوبلاسٹ (syncytio-trophoblast = ممزوج خلوی غذائی ناہض) کہتے ہیں۔ ٹروفوبلاسٹ (غذائی ناہض) کے اندرونی خلیئے بالکل ممیز ہوتے ہیں اور انکو سائٹوٹروفوبلاسٹ (cytotrophoblast = خلیہ پرور ناہض) یا لنگھنز کی تہ (layer of Langhans) کہتے ہیں۔ یہ حصہ پرائمری میزوڈرم (اولین میاں ادمہ) سے استر کیا ہوا ہوتا ہے اور اسی حصے سے کوریون (chorion = سِلی) اور اُس کے خملات (villi) بنتے ہیں۔

امنیان (amnion = انفس) ایک سمت ٹروفوبلاسٹ (غذائی ناہض) سے چسپاں ہوتا ہے اور دوسری جانب آرکینٹرون (archenteron = مبدءِ معاء) سے۔ امنیان اور ٹروفوبلاسٹ (غذائی ناہض) کا مقام اتصال ہی وہ جگہ ہے جہاں آئندہ چلکر آنول (مشیمہ: placenta) بنتی ہے، اور جس حصہ میں امنیان (انفس) اور آرکینٹرون (مبدءِ معاء) ملتے ہیں وہاں آئندہ جنین بنتا ہے۔ اسی مقام کو جنینی رقبہ (embryonic area) کہتے ہیں۔

سب سے کم عمر کا مضغہ جو دریافت کیا گیا ہے مضغۂ مِلر (Miller's ovum) ہے، جس کی عمر تقریباً دس دن کی ہے۔ اس میں جنینی رقبہ صاف پایا جاتا ہے، لیکن کوریونک ولائی (chorionic villi = انفسی خملات) کا پتہ نہیں چلتا۔

امبریونک ایریا (جنینی رقبہ) اکٹوڈرم (بروں ادمہ) اور پرائمری میزوڈرم

CC-0. In Public Domain. Gurukul Kangri Collection, Haridwar

Digitized by Arya Samaj Foundation Chennai and eGangotri

20/3 22235 716

(اولین میاں ادمہ) اور اینٹوڈرم (entoderm = دروں ادمہ) پر مشتمل ہوتا ہے۔ یہ رقبہ ابتداءً مدور ہوتا ہے، لیکن بعد میں جنین کی تطویل (لمبا ہوجانے) کے باعث بیضوی شکل کا ہوجاتا ہے۔

جنینی رقبہ کے پیچھے کے حصہ میں ایک دھاری، جس کو پرمیٹو سٹریک (primitive streak = اولین دھاری) کہتے ہیں، پیدا ہوجاتی ہے۔ اس میں ایک میزاب نمودار ہوتا ہے جس کو میزاب اولین (primitive groove) کہتے ہیں۔ یہ سامنے کے حصے میں عمیق ہوجاتا ہے اور امنیان (amnion = اَنفَس) اور آرکینٹران (archenteron = مبدء معاء) کے خلیوں میں سے گذرتا ہوا آرکینٹران (مبدء معاء) میں

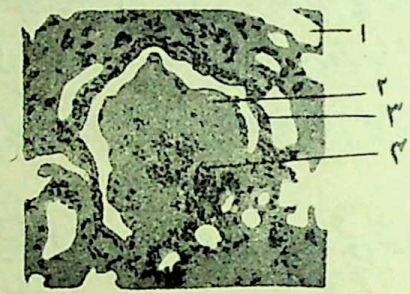

شکل ۷۔ بیضۂ مِلر (MILLER'S OVUM) (بہ تتبع اِسٹریٹر)۔
۱۔ رحمی غدد (Uterine glands) ۲۔ ابتدائی میاں اَدمہ (Primary mesoderm) ۳۔ غذائی ناہض (Trophoblast) ۴۔ جنینی رقبہ (Embryonic area)۔

کھلتا ہے۔ اِس سوراخ کو (جو محض عارضی ہوتا ہے) نیورینٹرک کنال (neurenteric canal = عصبی معوی قنال) کہتے ہیں۔

جنینی رقبہ کا اگلا حصہ موٹا ہوجاتا ہے اُسکو نیوروَل پلیٹ (neural plate = عصبی صحفہ) کہتے ہیں۔ اِس صحفہ پر ایک میزاب پیدا ہوجاتا ہے، جس کو میزاب عصبی (neural groove) کہتے ہیں۔ اِس میزاب کے اطراف اُبھر کر عصبی دُہراؤ (neural folds) بنجاتے ہیں، اور یہ دُہراؤ ظہری خطے میں آپس میں مل کر

CC-0. In Public Domain. Gurukul Kangri Collection, Haridwar

Digitized by Arya Samaj Foundation Chennai and eGangotri

ایک عصبی انبوبہ بناتے ہیں، جس سے عصبی نظام کا بیشتر حصہ اور اعضاء حواس کے اندرونی حصے بنتے ہیں۔

اولین دھاری (primitive streak) کے نیچے کے حصہ کے خلیوں میں تکاثر ہوتا ہے، جس سے سامنے کی طرف ایک عصانما ساخت بنتی ہے، جس کو نوٹوکارڈ (notochord = حبلِ ظہری) کہتے ہیں، اور پیچھے کی طرف میزوڈرم (میاں ادمہ) کے خلیے تیار ہوتے ہیں۔ یہ خلیے جن کو ثانوی میاں ادمہ (secondary mesoderm) کہنا چاہیئے، اولین میزوڈرم (میاں ادمہ) کے اُس حصے کو جو اکٹوڈرم (بروں ادمہ) اور انٹوڈرم (دروں ادمہ) کے درمیان داخل ہوگیا تھا ہٹاکر اُس کی جگہ لے لیتے ہیں۔ یہ امر تصفیہ طلب ہے کہ آیا اولین میزوڈرم (میاں ادمہ) کے خلیے جنینی ساخت میں کوئی حصہ لیتے بھی ہیں۔ بہرصورت جنین کی زیادہ تر ساختیں ثانوی میزوڈرم (میاں ادمہ) سے بنتی ہیں جس کو آئندہ صرف میزوڈرم (میاں ادمہ) کے نام سے یاد کیا جائے گا۔

اب واضح ہوجائے گا کہ وہ جنینی رقبہ جو ابتداءً دو تہی تھا، یعنی جس میں صرف اکٹوڈرم (بروں ادمہ) اور انٹوڈرم (دروں ادمہ) موجود تھے، سہ تہی ہوجاتا ہے اور اُس میں علاوہ اِن دو تہوں کے ایک تیسری تہ یعنے میزوڈرم (میاں ادمہ) بھی موجود ہوتی ہے۔ اِن تینوں تہوں سے جسم کی مختلف بافتیں تیار ہوتی ہیں۔ خلیے اپنی اشکال بدلکر اپنے اپنے افعال سرانجام دینے کے لئے موزونیت پیدا کرلیتے ہیں۔ اکٹوڈرم (بروں ادمہ) خلیے جو ابتداءً استوانی ہوتے ہیں، چپٹے ہوجاتے ہیں اور جسم کے لئے ایک پوشش بناتے ہیں یا اُن میں سے بعض عصبی خلیے بننے کے لئے مختلف اشکال اختیار کرلیتے ہیں۔ میزوڈرم (میاں ادمہ) کے خلیے، جو ابتداءً گول اور شاخدار تھے، اب ایسی شکلوں میں مبدّل ہوجاتے ہیں، جو خون کے سرخ جسیمات یا اتصالی بافت (connective tissue) کے خلیوں کے لئے مخصوص و ممیّز ہیں۔ اِنٹوڈرم (دروں ادمہ) کے خلیے جو ابتداءً چپٹے ہوتے ہیں، بعد میں استوانی شکل اختیار کرلیتے ہیں اور ہاضمہ کے مختلف رسوں (juices) کا افراز کرتے ہیں۔

اکٹوڈرم (بروں ادمہ) کے خلیوں سے حسب ذیل ساختیں

CC-0. In Public Domain. Gurukul Kangri Collection, Haridwar

Digitized by Arya Samaj Foundation Chennai and eGangotri

بنتی ھیں :- جلد اور اُس کے مختلف ملحقات، مثلاً بال، ناخن، دانتوں کا مینا (enamel)، قرنیہ (cornea) کا سرحلمہ (epithelium)، دہن اور اُس کے غدد، ہائپوفیسس (hypophysis = غدۂ نخامیہ) کا اگلا حصہ، مخرج (anus) کی غشائے مخاطی، عصبی بافتیں، کروماٹینی بافتیں، قزحیہ (iris) کے عضلات، پسینہ کے غدد اور عدسہ بلّورین (crystalline lens)۔

میزوڈرم (میاں ادمہ) سے حسب ذیل بافتیں تیار ہوتی ھیں :- کالبدی (skeletal)، عضلاتی (muscular)، عروقی (vascular) اور اپرازی (excretory) نظامات۔ بطانی غشائیں (lining membranes) مثلاً پیریکارڈیم (pericardium = ناموس)، پلیورا (pleura) اور پیریٹونیم (peritoneum = بارتیلون)۔ لمفی اعضاء اور کلاہ گردہ کا قشرہ (cortex)، جنیٹل رج (genital ridge = تناسلی حید) اور صنفی غدد (sex glands)۔

انٹوڈرم (دروں ادمہ) سے ہاضمہ کی نالی کے بیشتر حصہ کی سرحلمی استرکاری اور اُس کے غُدد مثلاً جگر اور بانقراس (لبلبہ: pancreas) بنتے ہیں، اور حسب ذیل ساختیں تیار ہوتی ہیں :- انبوبۂ سمعی (auditory tube)، کہفہ طبلی (tympanic cavity)، ٹریکیا (trachea = قصبہ)، برونکائی (bronchi = شعبات)، شش کے ہوائی خلیات، مثانہ بولی کا بیشتر حصہ، مبال (urethra) کا ایک حصہ، پروسٹیٹ (prostate = غدۂ قدامیہ)، تھائرائڈ (thyroid = غدۂ درقیہ)، پیراتھائرائڈ (parathyroid = غُدۂ جارالدرقیہ) اور لوزتین (tonsils)۔

اگرچہ کہ نوٹوکارڈ (حبل ظہری) بعض حیوانات میں انٹوڈرم (دروں ادمہ) سے ماخوذ ہوتی ہے لیکن خیال کیا جاتا ہے کہ انسان میں وہ غالباً میزوڈرم (میاں ادمہ) سے ماخوذ ہے۔ میزوڈرم (میاں ادمہ) سامنے کی طرف اور جانبیاً پھیل جاتا ہے۔ سر کے خطہ میں میزوڈرم (میاں ادمہ) کا ایک حصہ نامکمل رہ جاتا ہے اور اُس کی ایک آڑی سلاخ (bar) بنجاتی ہے۔ اِس نامکمل حصہ میں اکٹوڈرم (بروں ادمہ) اور انٹوڈرم (دروں ادمہ) باہم ملجاتے ہیں اور اِنکے متحد ہوجانے سے بکّوفرنجیل ممبرین (buccopharyngeal membrane = فمی بلعومی غشاء) بن جاتی ہے۔ میزوڈرم (میاں ادمہ) کا وہ حصہ جو سلاخ نما ہے وہ

CC-0. In Public Domain. Gurukul Kangri Collection, Haridwar

Digitized by Arya Samaj Foundation Chennai and eGangotri

پیریکارڈیئل ایریا (pericardial area = گرد قلبی رقبہ) کہلاتا ہے۔ دم کی طرف بھی یہ میزوڈرم (میاں ادمہ) ناقص رہ جاتا ہے اور اکٹوڈرم (بروں ادمہ) اور انٹوڈرم (دروں ادمہ) باہم ملکر ایک غشاء بناتے ہیں جس کو کلوئکل ممبرین (cloacal membrane = غشاء مخرجی) کہتے ہیں۔ بکو فرنجیل ممبرین (فمی بلعومی غشاء) ۳ ہفتہ میں اور کلوئکل ممبرین (مخرجی غشاء) چار ہفتہ میں زائل ہو جاتی ہے۔ اس طرح ابتدائی معاء کے اندرونی حصہ کا بیرونی فضا سے تعلق پیدا ہو جاتا ہے۔

ابتدا میں میزوڈرم (میاں ادمہ) اگرچہ کہ جانبا پھیل جاتا ہے لیکن وسط میں وہ

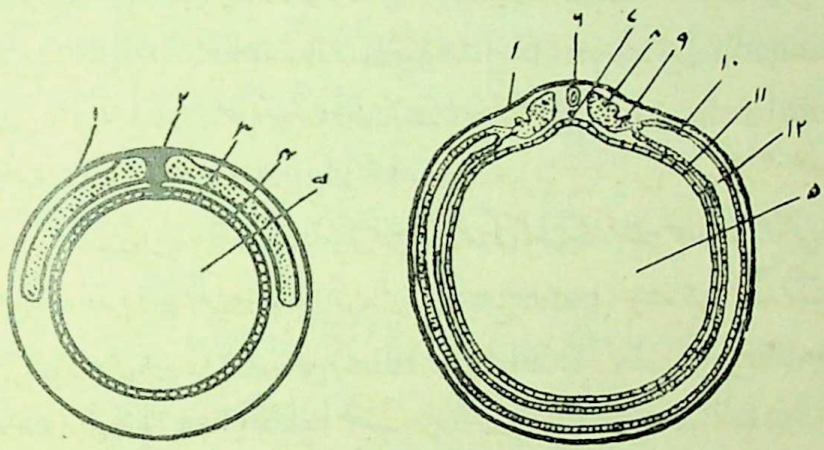

شکل ۸۔ میاں ادمہ کا تفرق (بہ تتبع برائس و پرینٹس)

۱۔ بروں ادمہ (Ectoderm)، ۲۔ عرف عصبی (Neural crest)، ۳۔ میاں ادمہ (Mesoderm)، ۴۔ دروں ادمہ (Entoderm)، ۵۔ آنت (Gut)، ۶۔ انبوبہ عصبی (Neural tube)، ۷۔ حبل ظہری (Notochord)، ۸۔ نزد محوری میاں ادمہ (Paraxial mesoderm)، ۹۔ درمیانی خلوی تودہ (Intermediate cell mass)، ۱۰۔ جدار البدن (Somatopleure)، ۱۱۔ جدار حشائی (Splanchnopleure)، ۱۲۔ سیلوم (فراغہ) (Cœlom)۔

نیورل ٹیوب (عصبی انبوبہ) اور نوٹوکارڈ (حبل ظہری) کی وجہ سے علیحدہ رہ جاتا ہے۔ بعد میں یہ میزوڈرم (میاں ادمہ) خط استواء کی طرف بھی بڑھ جاتا ہے اور نوٹوکارڈ (حبل ظہری) اور

CC-0. In Public Domain. Gurukul Kangri Collection, Haridwar

Digitized by Arya Samaj Foundation Chennai and eGangotri

نیورل ٹیوب (عصبی انبوبہ) کو گھیر لیتا ہے۔ دونوں جانب میزوڈرم (میاں ادمہ) کے طول میں ایک بھنچاؤ پیدا ہوتا ہے جس سے وہ دو حصوں میں منقسم ہو جاتا ہے، یعنے ایک جانبی حصہ جس کو لیٹرل میزوڈرم (lateral mesoderm = جانبی میاں ادمہ) اور دوسرا محوری حصہ جس کو پارا کشیل میزوڈرم (paraxial mesoderm = نزد محوری میاں ادمہ) کہتے ہیں اور اس بھنچاؤ کو انٹرمیڈیٹ سل ماس (intermediate cell mass = درمیانی خلوی تودہ) کہتے ہیں۔ اس سے گردہ اور صنفی غدد پیدا ہوتے ہیں۔ جب پارا کشیل (نزد محوری) میزوڈرم (میاں ادمہ) نیورل ٹیوب (عصبی انبوبہ) اور نوٹوکارڈ (حبل ظہری) کو گھیر لیتا ہے تو پارا کشیل میزوڈرم (نزد محوری میاں ادمہ) میں متعدد آڑے شگاف پیدا ہو جاتے ہیں، جس سے یہ متعدد فلقات (segments) میں تقسیم ہو جاتا ہے۔ یہ شگاف پس دماغ (hind-brain) سے شروع ہو کر دُم کی طرف بڑھتے ہیں۔ لیٹرل میزوڈرم (جانبی میاں ادمہ) میں بھی چھوٹے چھوٹے کہفے پیدا ہو جاتے ہیں اور ان کے آپس میں ملنے سے ایک بڑا کہفہ بنجاتا ہے جسکو سیلوم (cœlom = فراغہ) کہتے ہیں۔ یہ کہفہ لیٹرل میزوڈرم (جانبی میاں ادمہ) کو ایک بیرونی یعنے سوماٹک (somatic = جسدی) تہ اور ایک اندرونی یعنے اسپلانکنک (splanchnic = حشائی) تہ میں منقسم کرتا ہے۔ بیرونی یا سوماٹک (جسدی) تہ، اکٹوڈرم (بروں ادمہ) سے ملجاتی ہے اور سوماٹوپلیئور (somatopleure = جدار البدن) کے نام سے موسوم کی جاتی ہے۔ اسی طرح اندرونی یا اسپلانکنک (splanchnic = حشائی) تہ، اِنٹوڈرم (دروں ادمہ) سے ملکر اسپلانکنوپلیئور (splanchnopleure = جدار حشائی) بنجاتی ہے۔ ان دونوں تہوں کے درمیان کا کہفہ، جسکو سیلوم (cœlom = فراغہ) کہتے ہیں، اکسٹرا امبریونک سیلوم (extra-embryonic cœlom = بروں جنینی فراغہ) کے ساتھ مدغم ہو کر بہت جلد منہدم ہو جاتا ہے۔ سیلوم (فراغہ) سے مختلف کہفے یعنے پیریکارڈیل (گرد قلبی)، پلیورل (پلیورائی) اور پیریٹونیل (باریطونی) کہفے بنتے ہیں۔

اس اثناء میں آرکینٹرون (مبدء معا) کی دیوار میں ایک تضئیق (constriction) پیدا ہوتی ہے جس سے آرکینٹران کا ایک حصہ جنین میں محصور ہو جاتا ہے اور ایک حصہ

CC-0. In Public Domain. Gurukul Kangri Collection, Haridwar

Digitized by Arya Samaj Foundation Chennai and eGangotri

باہر رہ جاتا ہے۔ اُس حصہ کو جو جنین میں شامل ہو جاتا ہے۔ پرمیٹوگٹ (primitive gut = معاء اولین) کہتے ہیں، اور اُس حصہ کو جو باہر رہ جاتا ہے یوک سیک (yolk sac = تاچۂ زردی) کہتے ہیں۔ مضیّقہ حصہ کھنچ کر بہت لمبا ہو جاتا ہے اور اِس کو وٹلائن ڈکٹ (vitelline duct = قناۃ صفاری) کہتے ہیں۔ اس تاچہ کی سطح پر بہت سے عروق پیدا ہو جاتے ہیں اور یہ عروق وٹلائن ویز (vitelline veins = صفاری اوردہ) بنکر، اُنبوبی قلب میں داخل ہوتے ہیں۔ اِس طرح جنین اپنی غذا ابتدائی درجہ میں یوک سیک (تاچۂ زردی) سے حاصل کرتا ہے۔

جیسے جیسے جنین کا طول بڑھتا جاتا ہے، وہ اپنے اوپر خمیدہ ہوتا جاتا ہے اور اِس طرح سے ایک سر کا خم (قیفالی دھراؤ: cephalic fold) اور دوسرا دُم کا خم (ذنبی دھراؤ: caudal fold) بنجاتا ہے۔ اِن دونوں کے اندر پرمیٹوگٹ (معاء اوّلین) داخل ہوتی ہے۔ چونکہ سر نیچے کی طرف خمیدہ ہو جاتا ہے، لہٰذا اُس کے ساتھ پیریکارڈیل ایریا (گرد قلبی رقبہ) اور بکّو فیرنجیل ممبرین (فمی بلعومی غشاء) نیچے کی طرف (سامنے) آجاتے ہیں۔ اسطرح سے پیریکارڈیم (گرد قلبہ) الٹ جاتا ہے، اور بدیں وجہ معاء اولین کا اگلا حصہ پیریکارڈیم (گرد قلبہ) اور بکّو فرنجیل ممبرین (فمی بلعومی غشاء) کے پیچھے آجاتا ہے۔ یہ غشاء تیسرے ہفتہ میں غائب ہو جاتی ہے اور پرمیٹوگٹ (معاء اوّلین) کا اگلا حصّہ باہر کی طرف کھلجاتا ہے۔ معاء اوّلین دم کی طرف کلوئکل ممبرین (مخرجی غشاء) سے مسدود رہتی ہے، لیکن چوتھے ہفتہ میں جبکہ کلوئکل ممبرین (مخرجی غشاء) بھی زائل ہو جاتی ہے۔ معاء باہر کی طرف کُھل جاتی ہے۔

آرکینٹران (مبدء معاء) کے پچھلے حصّہ سے ایک عطفہ (diverticulum) پیدا ہوتا ہے، جس کو آلانٹائس (allantois = کلمیہ) کہتے ہیں۔ کلمیہ بعض حیوانات میں مثانۂ بولی کا ایک حصہ بنتا ہے، لیکن انسان میں کوئی اہمیت نہیں رکھتا اور سُکڑ جاتا ہے۔ وٹلائن ڈکٹ (قنات صفاری) بھی سُکڑ کر غائب ہو جاتی ہے لیکن بعض اوقات یہ ایک جیب کی طرح باقی رہتی ہے، جس کو میکلز ڈائورٹیکولم (Meckel's diverticulum = عطفۂ میکل) کہتے ہیں۔ یہ عطفہ اِلیوسیکل جنکشن (ileo-cæcal junction = لفائفی اعوری اتصال) سے ایک میٹر فاصلہ پر

CC-0. In Public Domain. Gurukul Kangri Collection, Haridwar

Digitized by Arya Samaj Foundation Chennai and eGangotri

واقع ہوتا ہے۔ بعض اوقات کامل نمو یافتہ ایلیم میں اِس مقام پر ایک بھنچاؤ پایا جاتا ہے۔

جیسا کہ پہلے بیان کیا گیا ہے، امنیان (انفس) وہ کہفہ ہے جو اکٹوڈرم (بیرونی اُدمہ) کے خلیوں کے درمیان پیدا ہوتا ہے، اور ایک سرے پر ٹروفوبلاسٹ (غذائی ناہض) سے متماس ہوتا ہے۔ یہ کہفہ بہت جلد ایک سیّال سے پُر ہو جاتا ہے، جسکو لائکر امنیائی (liquor amnii= رَھَل) کہتے ہیں۔ اس سیّال کی مقدار اتنی زیادہ ہو جاتی ہے کہ

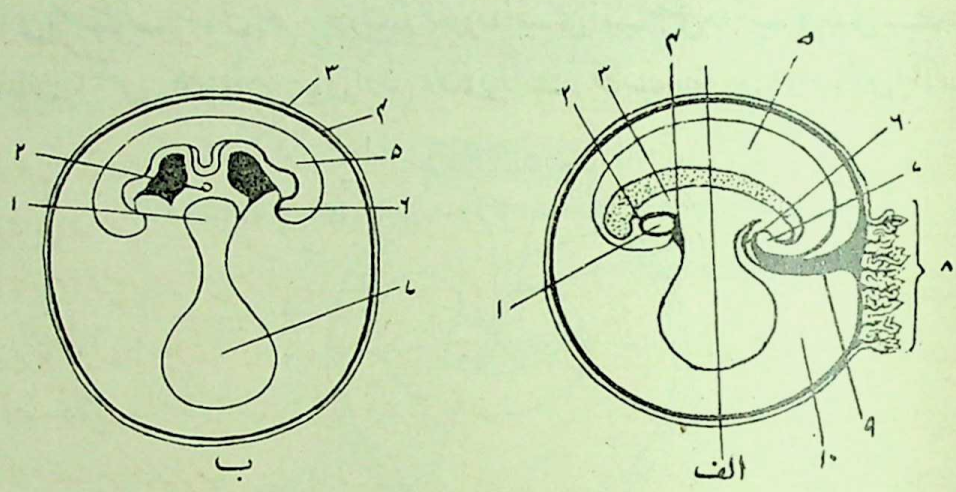

شکل ۹ الف۔ تہرا اور دُم کے دُہراؤں کا خاکہ۔

۱۔ گِرد قلبہ (Pericardium)، ۲۔ خدی بلعومی غشاء (Buccopharyngeal membrane)، ۳۔ پیش معا (Foregut)، ۴۔ فاصل مستعرض (Septum transversum)، ۵۔ انفسی کہفہ (Amniotic cavity)، ۶۔ کلیہ (Allantois)، ۷۔ مخرجی غشاء (Cloacal membrane)، ۸۔ مشیمی رقبہ (Placental area)، ۹۔ ساق جسم (Bodystalk)، ۱۰۔ بیرونی مغنی فراغہ (سیلوم) (Extra embryonic cœlom)۔

شکل ۹ ب۔ تہرا اور دُم کے دہراؤں کا خاکہ (عرضی تراش)۔

۱۔ درمیانی معا (midgut)، ۲۔ حبل ظہری (Notochord)، ۳۔ غذائی ناہض (Trophoblast)، ۴۔ اولین میان ادمہ (Primary mesoderm)، ۵۔ انفسی کہفہ (Amniotic cavity)، ۶۔ جانبی دہراؤ (Lateral fold)، ۷۔ تاچۂ زردی (Yolk sac)۔

CC-0. In Public Domain. Gurukul Kangri Collection, Haridwar

Digitized by Arya Samaj Foundation Chennai and eGangotri

اِس سے پورا اکسٹرا امبریونک سیلوم (بروں مضغی فراغہ) پُر ہوجاتا ہے۔ امنیان (انفس) اور ٹروفوبلاسٹ (غذائی ناہض) کا مقامِ اتصال طویل ہوجاتا ہے اور اُسے باڈی اِسٹاک (bodystalk = ساق جسم) کہتے ہیں۔ اِسکے درمیان عروقِ سُرّی (umbilical vessels) پیدا ہوجاتے ہیں اور اِس طرح یہ مجموعہ اَمبلائکل کارڈ (حبلِ سُرّی) بنجاتا ہے۔ جنین کے خمیدہ ہونے کے دوران میں اُس کی سطحیں بھی پلٹ جاتی ہیں۔ چنانچہ باڈی اِسٹاک (ساق جسم) جو ابتداءً ظہری جانب تھی اَب بطنی جانب ہوجاتی ہے۔ امنیان (انفس) کا میزوڈرم (میاں ادمہ) وٹلائن ڈکٹ (قناتِ صفاری) اور باڈی اِسٹاک

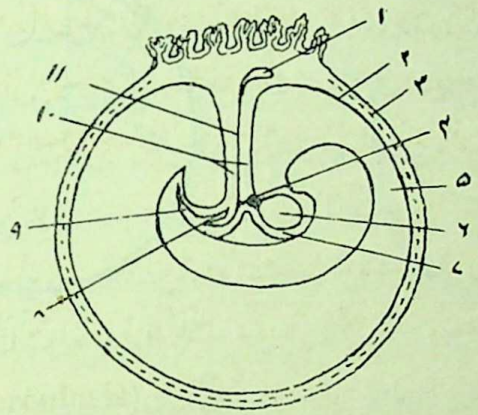

شکل ۱۰۔ حبل سُرّی کی ساخت۔

۱۔ تاچۂ زردی (Yolk sac)، ۲۔ انفس (Amnion)، ۳۔ سلی (Chorion)، ۴۔ فاصل مستعرض (Septum transversum)، ۵۔ انفسی کہنہ (Amniotic cavity)، ۶۔ گرد قلعہ (Pericardium)، ۷۔ پیش معاء (Foregut)، ۸۔ کلمیہ (Allantois)، ۹۔ مخرجی غشاء (Cloacal membrane)، ۱۰۔ حبل سُرّی (Umbilical cord)، ۱۱۔ مسدود زردینی قنات (Vitelline duct - obliterated)

(ساق جسم) کے میزوڈرم (میاں ادمہ) سے مدغم ہوکر اَمبلائکل کارڈ (حبل سُرّی) بن جاتا ہے، جو جنین کے اور کوریون (سِلی) کے اُس حصّہ کے درمیان جسکو پلاسنٹا (placenta =

CC-0. In Public Domain. Gurukul Kangri Collection, Haridwar

Digitized by Arya Samaj Foundation Chennai and eGangotri

مشیمہ) کہتے ہیں، تعلق پیدا کرتا ہے۔ لہٰذا امبلائکل کارڈ (حبل سُرّی) میں حسب ذیل ساختیں موجود ہوتی ہیں۔ امبلائکل ویسلز (عروقِ سُرّی)، الانٹائس (کلمیہ)

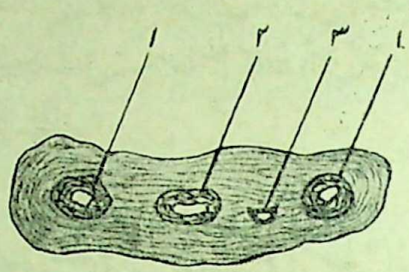

شکل ۱۱۔ حبل سُرّی (Umbilical cord) کی عرضی تراش۔
۱۔ شریانِ سُرّی (Umbilical artery)، ۲۔ وریدِ سُرّی (Umbilical vein)
۳۔ کلمیہ (Allantois)۔

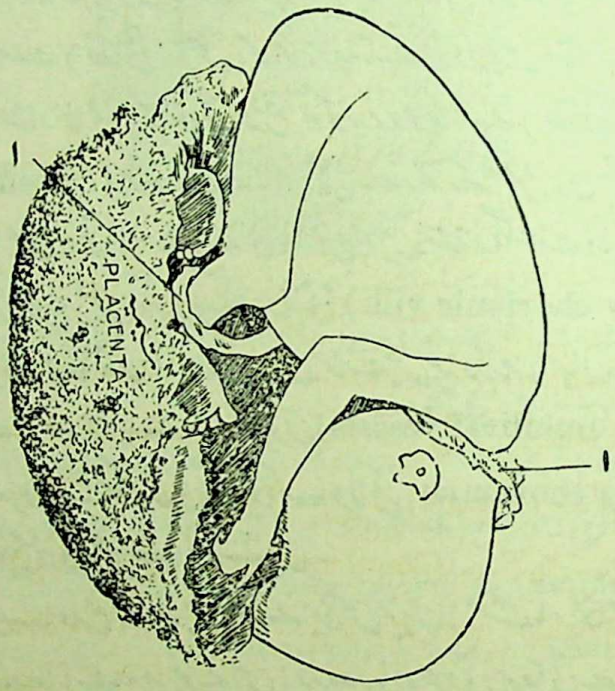

شکل ۱۲۔ تقریباً چوتھے مہینہ کا جنین اپنی قدرتی وضع میں۔ اُسکی گردن کے گرد حبلِ سُرّی (نال) لپٹی ہوئی ہے، جیسا کہ بعض اوقات ہوا کرتا ہے۔
۱۔ حبلِ سُرّی (نال) (Umbilical cord)۔

CC-0. In Public Domain. Gurukul Kangri Collection, Haridwar

Digitized by Arya Samaj Foundation Chennai and eGangotri

وِٹلائن ڈکٹ (قناتِ صفاری) اور اُس کے عروق۔ یہ سب ساختیں ایک سریش نما شے میں، جس کو وھارٹن کی جیلی (Wharton's jelly) کہتے ہیں، جمی ہوئی، اور اَمنیاٹک اِکٹوڈرم (اَنفسی پردۂ اُدمہ) میں ملفوف ہوتی ہیں۔ اِن میں سے الانٹائس (کلیہ)، وٹلائن ڈکٹ اور اُس کے عروق زائل ہوجاتے ہیں۔ امبلائکل کارڈ (حبلِ سُرّی) تخمیناً ۲۰ انچ لمبی ہوکر مرغولی یعنے پیچدار ہوجاتی ہے۔

تخصیب یافتہ بیضہ کا اِستکنان

(EMBEDDING OF THE FERTILISED OVUM)

تخصیب کے بعد جو یوٹرائن ٹیوب (رحمی انبوبہ) کے امپولا (فراخہ) میں واقع ہوتی ہے، ہفتہ تقریباً تین چار روز میں رحم کے اندر داخل ہوجاتا ہے۔ اِس اثناء میں اِس میں ٹروفوبلاسٹ (غذائی ناہض) کا نمو ہوجاتا ہے، اور اِس مقام پر رحم کے میوکس ممبرین (غشاء مخاطی) کا تاوکل واقع ہوکر یہ ٹروفوبلاسٹ (غذائی ناہض) اُس میں مستکن (embedded) ہوجاتا ہے۔ اِس عمل سے رحم کے بعض موی جوف (sinuses) کھل جاتے ہیں، پھر ٹروفوبلاسٹ (غذائی ناہض) میں متعدد انگشت نما زائدے پیدا ہوجاتے ہیں، جن کو پرائمری کوریونک ولائی (primary chorionic villi = ابتدائی سلوی خملات) کہتے ہیں۔ اِن خملات میں میزوڈرم (میاں اُدمہ) پھیل کر داخل ہوجاتا ہے، اور اِس سے سُرّی عروق (umbilical vessels) پیدا ہوتے ہیں۔ یہ زائدہ مع اپنے عروق کے سکنڈری کوریونک ولائی (secondary chorionic villi = ثانوی سلوی خملات) کہلاتے ہیں۔

تخصیب واقع ہوتے ہی رحم کے میوکس ممبرین (غشاء مخاطی) میں ردِّعمل (reaction) کے علامات پیدا ہوتے ہیں اور وہ زیادہ عروقی ہوجاتی ہے۔ رحم کی میوکس ممبرین (غشاء مخاطی) کے خلیوں میں تکاثر (proliferation) ہوتا ہے اور اُنکو ڈسیڈوَل سیلز (decidual cells = ریزینی خلیات) کہتے ہیں۔ اِن خلیوں کے مجموعہ کو ڈسیڈوا (decidua = ریزینہ) کہتے ہیں۔

CC-0. In Public Domain. Gurukul Kangri Collection, Haridwar

Digitized by Arya Samaj Foundation Chennai and eGangotri

عموماً تخصیب یافتہ بیضہ قعرِ رحم میں جم جاتا ہے۔ ڈسیڈوا (ریزینہ) کے اِس حصّہ کو جس میں تخصیب یافتہ بیضہ کا اِستکنان (embedding) واقع ہوتا ہے، ڈسیڈوا بیزیلس (decidua basalis = قاعدی ریزینہ) یا ڈسیڈوا پلیسنٹیلس (decidua placentalis = مشیمی ریزینہ)۔ کہتے ہیں۔ ڈسیڈوا (ریزینہ) کے اُس حصّہ کو جو جُفتہ کو ڈھانک دیتا ہے ڈیسیڈوا کیپسولیرس (decidua capsularis = کیسئی ریزینہ) کہتے ہیں، اور مابقی حصّہ کو، جو کہفہ رحم کو پُر کر دیتا ہے ڈیسیڈوا ویرا (decidua vera = صادق ریزینہ) یا ڈیسیڈوا پرائیٹیلس

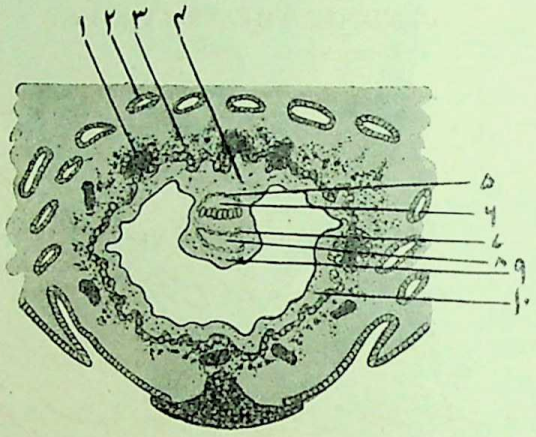

شکل ۱۳-۹ ملی میٹر کے ایک اِنسانی جُفتہ کی شکل۔ یہ رحمی مخاطیہ میں گڑا ہوا ہے (بہ تتبع پیٹر)۔

۱۔ مادری عروق (Maternal vessels)، ۲۔ رحمی غدد (Uterine glands)، ۳۔ غذائی ناہض (Trophoblast)، ۴۔ ساق جسم (Bodystalk)، ۵۔ برون اَدمہ (Ectroderm)، ۶۔ اَنفسی کہفہ (Amniotic cavity)، ۷۔ درون اَدمہ (Entoderm)، ۸۔ مبدءِ معاء (Archenteron)، ۹۔ اولین میاں اَدمہ (Primary mesoderm)۔

decidua parietalis = جداری ریزینہ) کہتے ہیں۔

کوریون (سلی) کے گرد جو انگشت نما زائدے پیدا ہوتے ہیں، وہ ڈسیڈوا ویرا

CC-0. In Public Domain. Gurukul Kangri Collection, Haridwar

Digitized by Arya Samaj Foundation Chennai and eGangotri

(صادق ریزینہ) سے دب کر مندبول (atrophied) ہوجاتے ہیں۔ اُنکو کوریون لیوی (chorion laeve = سلی اَملس) کہتے ہیں۔ مگر اُس مقام پر جہاں جفتہ غشاءِ رحم میں چسپاں اور مستکن ہوتا ہے، یہ زائدے خوب نمو پاتے ہیں اور جسامت میں بڑھ کر

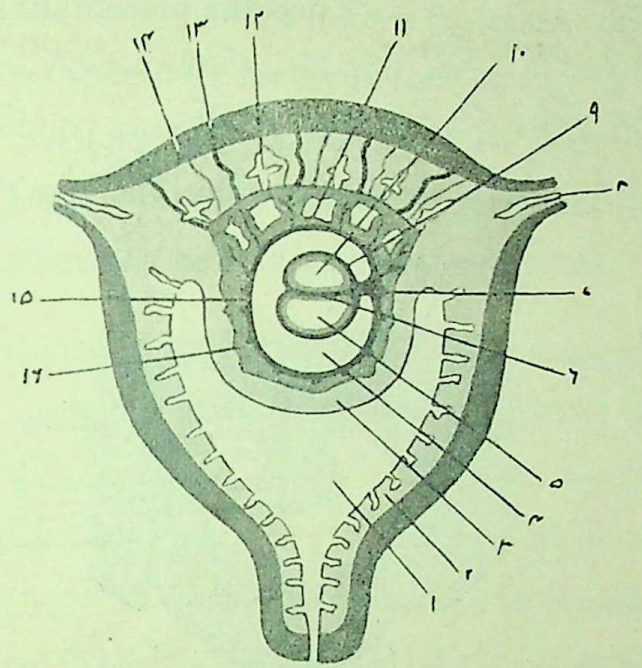

شکل ۱۴۔ حامل رحم کی اکلیلی تراش۔

(CORONAL SECTION OF A PREGNANT UTERUS)

۱۔ کہفۂ رحم (Cavity of uterus) ۲۔ جداری ریزینہ (Decidua parietalis)، ۳۔ کیسیئی ریزینہ (Decidua capsularis)، ۴۔ برون مضغی سیلوم (Extra embryonic cœlom)، ۵۔ مبدءِ معاء (Archenteron)، ۶۔ مضغی رقبہ (Embryonic area)، ۷۔ ڈنڈی (Stalk)، ۸۔ رحمی انبوبہ (Uterine tube)، ۹۔ اَنفس (Amnion)، ۱۰۔ اَنفسی کہفہ (Amnion cavity)، ۱۱۔ ثانوی خملات (Secondary villi)، ۱۲۔ مشیمی ریزینہ (Decidua plancentalis)، ۱۳۔ مادری عروق دموی (Maternal blood vessels)، ۱۴۔ دیوار رحم (Wall of uterus)، ۱۵۔ اولین میاں اَدمہ (Primary mesoderm)، ۱۶۔ غذائی ناہض (Trophoblast)۔

CC-0. In Public Domain. Gurukul Kangri Collection, Haridwar

Digitized by Arya Samaj Foundation Chennai and eGangotri

سیکنڈری ولائی (secondary villi = ثانوی خملات) کہلاتے ہیں، کوریون (سلی) کے اِس نمو یافتہ حصے کو کوریون فرنڈوزم (chorion frondosum = پُر برگ سلی) کہتے ہیں۔ اگر کوریونک ولائی (سلوی خملات) کو تراشا جائے تو اُس میں میزوڈرم (میاں اَدمہ) کا ایک مرکزی حصّہ نظر آئے گا، جس میں در آرندہ (afferent) اور برآرندہ (efferent) عروق سائٹوٹروفوبلاسٹ (خلوی غذائی ناہض) کے خلیوں کی

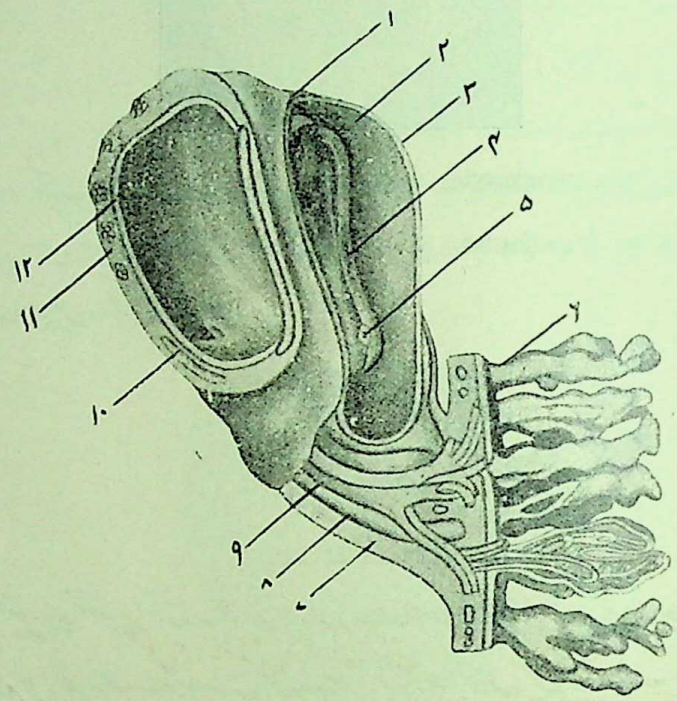

شکل ۱۵۔ اِنسانی جنین ۳ء۱ ملی میٹر طول کا (زیگلر کے ایک نمونہ سے بہ تقطیع ایٹرنوڈ)

۱۔ جسدی میاں ادمہ (Somatic mesoderm)، ۲۔ اَنفسی کہفہ (Amniotic cavity)، ۳۔ اَنفس (اَمنیان) (Amnion)، ۴۔ عصبی میزاب (Neural groove)، ۵۔ عصبی معائی قنال (Neurenteric canal)، ۶۔ سلوی خملات (Chorionic villi)، ۷۔ ساق جسم (Bodystalk)، ۸۔ سُتری عروق (Umbilical vessels)، ۹۔ کُلیہ (Allantois)، ۱۰۔ صُفاری یا زردینی ورید (Vitelline vein)، ۱۱۔ حشائی میاں اَدمہ (Splanchnic mesoderm)، ۱۲۔ دروں اَدمہ (Entoderm)۔

CC-0. In Public Domain. Gurukul Kangri Collection, Haridwar

Digitized by Arya Samaj Foundation Chennai and eGangotri

ایک تہ سے گھرے ہوئے دکھائی دینگے، جس کے گرد سنسیٹیو ٹروفو بلاسٹ (syncytio-trophoblast = ممزوج خلوی غذائی ناہض) کی ایک تہ ہوتی ہے۔



شکل ۱۶۔ ایک ابتدائی سلوی حویصلہ (AN EARLY CHORIONIC VESICLE)۔ سلی اَئلس (chorion læve) اور پُر برگ سلی (chorion frondosum) ابتدا ہی میں رونما ہوتے ہیں۔

مشیمہ

(PLACENTA)

جنین کا تنفس، تغذیہ، اور اِبراز (excretion) مشیمہ کے ذریعہ انجام پاتا ہے، جو طبعی حالت میں قعرِ رحم سے چسپاں ہوتا ہے۔ شاذ حالتوں میں جُفت داخلی فم رحم (internal os) کے قریب چسپاں ہوجاتا ہے اور مشیمہ کا نمو وہیں ہوجاتا ہے اس حالت کو پلاسنٹا پریویا (placenta prævia = مشیمۂ متقدّمہ) کہتے ہیں۔ یہ حالت وضع حمل کے وقت سخت مشکلات کا باعث ہوتی ہے اور ماں اور بچہ دونوں کے لئے خطرناک ہوتی ہے۔ مشیمہ کے دو حصے ہوتے ہیں:۔ ایک مادری حصہ جو ڈسیڈوا بیزیلس (decidua basilis = قاعدی ریزینہ) پر مشتمل ہے، اور دوسرا جنینی حصہ، جو کوریون فرنڈوزم (chorion frondosum = پُر برگ سلی) سے بنتا ہے۔ مشیمہ کے ولائی (خملات) رحم کے دموی جوفوں کے اندر خون میں ڈوبے ہوئے ہوتے ہیں۔ یہ جوف ٹروفو بلاسٹ (غذائی ناہض) کے مُتلِف فعل کی وجہ سے کُھل جاتے ہیں۔ رحم میں خون کی

CC-0. In Public Domain. Gurukul Kangri Collection, Haridwar

Digitized by Arya Samaj Foundation Chennai and eGangotri

آمد و رفت رحمی عروق (uterine vessels) کے ذریعہ ہوتی ہے اور جنین کو خون سُرّی (umbilical) ورید کے ذریعہ سے پہنچتا ہے اور سُرّی شریانوں (umbilical arteries) کے ذریعہ مشیمہ میں واپس آتا ہے۔

جنین اَمنیاٹک فلوئڈ (amniotic fluid = اَنفسی سیّال یا رہل) میں، جو اَمنیان (amnion = اَنفس) کوریون (chorion = سلی) اور ڈسیڈوا (ریزینہ) میں محصور ہوتا ہے، تیرتا رہتا ہے۔ یہ سب آپس میں ملکر مشیمہ بنجاتے ہیں۔ دورانِ وضع حمل میں اَمنیاٹک سیک (تاچۂ انفس) پھوٹ جاتا ہے، انفسی سیّال باہر نکل آتا ہے، اور جنین رحم کے انقباضات کی وجہ سے باہر آتا ہے۔ کچھ عرصہ بعد حبلِ سُرّی (umbilical cord) اور مشیمہ بھی بطور آفٹر برتھ (after-birth = آنول) خارج ہوجاتا ہے۔

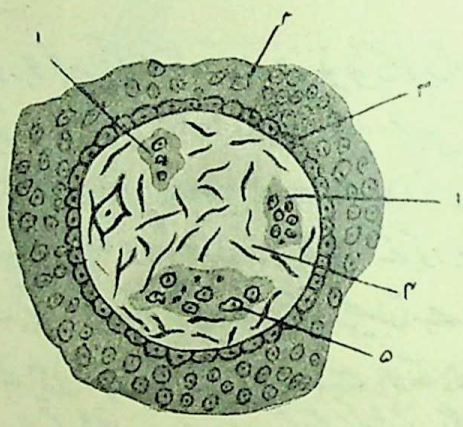

شکل ۱۷۔ ثانوی سلوی خلات (SECONDARY CHORIONIC VILLI) کی عرضی تراش۔

۱۔ عروق (Vessels)، ۲۔ ممزوج خلوی غذائی ناہض (Syncytiotrophoblast)، ۳۔ خلیہ پرور ناہض (Cytotrophoblast)۔

CC-0. In Public Domain. Gurukul Kangri Collection, Haridwar

Digitized by Arya Samaj Foundation Chennai and eGangotri

کالبد (پنجر)

(SKELETON)

کالبد میزوڈرم (میاں آدمہ) سے بنتا ہے۔ اُس کے دو جز ہوتے ہیں:۔ ایک محوری کالبد (axial skeleton) جو کھوپری، مہروں (فقرات: vertebræ) پسلیوں اور قص (sternum) پر مشتمل ہے اور دوسرا زائدی کالبد (appendicular skeleton) جو صدری اور حوضی نطاقات (pectoral & pelvic girdles) اور جوارح (limbs) کی ہڈیوں سے بنتا ہے۔ انسان میں ہڈیوں کا نمو غضروف (cartilage) سے ہوتا ہے، جو ابتداءً غشائی ساخت کا ہوتا ہے، مگر کاسۂ سر اور چہرہ کی چپٹی ہڈیاں براہِ راست غشا میں تعظم پذیر ہوتی ہیں۔

اوّلین کالبدی محور جو ظہور پذیر ہوتا ہے وہ نوٹوکارڈ (notochord = حبل ظہری) ہے۔ یہ نیورل ٹیوب (neural tube = عصبی انبوبہ) کے بطنی جانب واقع ہوتا ہے۔ مہروں کے اجسام (bodies of vertebræ) اُس پار اکشیل میزوڈرم (نزد محوری میاں آدمہ) سے بنتے ہیں، جو نوٹوکارڈ (حبل ظہری) کے گرد ہوتا ہے۔ نوٹوکارڈ (شکل ۱۸) درمیانی دماغ سے لیکر جنین کے ذنبی سرے تک پھیلتا ہے، اور مہروں کے اجسام اور لیفی غضروف کے بین فقراتی قرصوں میں سے ہوتا ہوا اپسٹروفیئس (epistropheus = محورہ) کے ڈنس (وند) اور اُسکے اکشیل لگمنٹ (axial ligament = محوری رباط)، بیزی آکسپٹ (basiocciput = قاعدی قذالی) اور بیزی سفینائڈ (basisphenoid = قاعدی وتدی) میں سے گذرتا ہے۔ بعض اوقات نوٹوکارڈ (حبلِ ظہری) کا ایک حصہ بیزی آکسپٹ (قاعدی قذالی) کے نیچے سے گذرتا ہے، اور اُس سے بلعومی سلعات (pharyngeal tumours) پیدا ہونے کا اندیشہ ہوتا ہے۔ اَمفی آکسس (amphioxus = حاد الطرفین مچھلی) میں نوٹوکارڈ (حبلِ ظہری) کالبدی محور کے طور پر باقی رہتا ہے، لیکن انسان میں اُس کا صرف ایک نشان باقی رہتا ہے جس کو نیوکلیئس پلپوزس (nucleus pulposus = لبّی نوات) کہتے ہیں، جو بین فقری

CC-0. In Public Domain. Gurukul Kangri Collection, Haridwar

Digitized by Arya Samaj Foundation Chennai and eGangotri

لیفی غضروف (intervertebral fibrocartilage) کے درمیانی حصہ میں واقع ہوتا ہے، اور باقی نوٹوکارڈ (حبلِ ظہری) زائل ہوجاتا ہے۔

نوٹوکارڈ (حبلِ ظہری) کے دونوں جانب کا پارا کشیل میزوڈرم (نزد محوری میاں آدمہ) آرے تقسیم ہوجاتا ہے، اور اُس سے متعدد قطعات بنتے ہیں، جن میں سے ہر ایک قطعہ کو ایک سپائنل نرو (spinal nerve = عصب شوکی) رسد پہنچاتا ہے۔ ہر قطعہ میں ایک کہفہ پیدا ہوتا ہے، جس کو مایوسیل (myocœle = عضلی قیلہ) کہتے ہیں۔ یہ کہفہ بہت جلد غائب ہوجاتا ہے۔ اِن قطعات کے جانبی حصے مایوٹومز (myotomes =

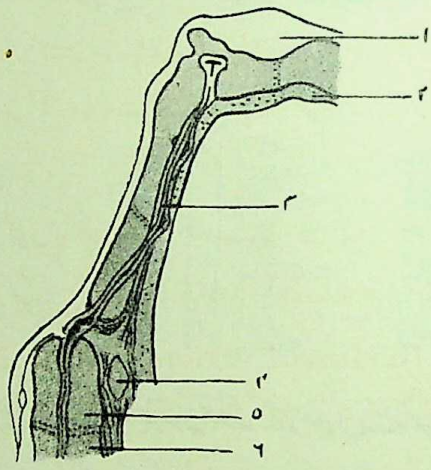

شکل ۱۸۔ حبلِ ظہری (NOTOCHORD) (بہ تتبع کیبل)۔

۱۔ حفرۂ نخامیہ (Fossa hypophyseos)، ۲۔ کھوپری کا میاں آدمہ (Mesoderm of skull)، ۳۔ حبلِ ظہری (Notochord)، ۴۔ فہقہ کی اگلی محراب (Anterior arch of the atlas)، ۵۔ دَندِ محورہ (Dens of the epistropheus)، ۶۔ تیسرا عنقی فقرہ (Third cervical vertebra)۔

عضلی قطعات) بناتے ہیں، جن سے دھڑ کے عضلات نمو پاتے ہیں۔ قطعات کے اندرونی حصوں کو اسکلیروٹومز (sclerotomes = صلبی قطعات) کہتے ہیں۔ اِن سے مُہروں کے اجسام بنتے ہیں۔ اسکلیروٹومز (صلبی قطعات) نوٹوکارڈ (حبلِ ظہری) کو گھیر کر

CC-0. In Public Domain. Gurukul Kangri Collection, Haridwar

Digitized by Arya Samaj Foundation Chennai and eGangotri

خطِ وسطی میں ملجاتے ہیں۔ ہر اسکلیروٹوم (صلبی قطعہ) سے ایک ظہری پھیلاؤ (dorsal extension) آگے بڑھ کر نیوُرل ٹیوب (عصبی انبوبہ) کو گھیر لیتا ہے۔ اِس طرح سے نوٹوکارڈ (حبلِ ظہری) اور نیوُرل ٹیوب (عصبی انبوبہ) ایک مسلسل غشا سے محصور ہوجاتے ہیں، جس کو ممبرینس ورٹیبرل کالم (membranous vertebral column = غشائی عمود الفقرات) کہتے ہیں۔ یہ عمود ہنوز قطعہ دار (segmental) ہوتا ہے اور اِس میں کا ہر قطعہ آڑا تقسیم ہوکر دو ہوجاتا ہے۔ قطعہ کے اِن انقسامات کے درمیان بعد میں ایک مفصلی لیفی غضروف (articular fibrocartilage) پیدا ہوجاتا ہے اور اِس طرح مُہروں کے درمیان جوڑ (joint) پیدا ہوتے ہیں۔ اِن میں سے دو تقسیم شدہ قطعات جو

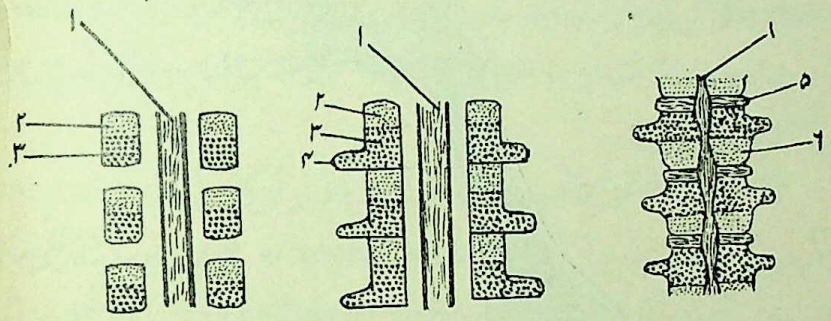

شکل ۱۹۔ ہر فقری جسم کا اپنے متصلہ قطعہ کے حصوں سے نمو پانیکا طریقہ (ترسیمی طور پر)۔

۱۔ حبلِ ظہری (Notochord)، ۲۔ صلبی قطعہ کا مقدم نصف (Anterior half of sclerotome)، ۳۔ صلبی قطعہ کا مؤخر نصف (Posterior half of sclerotome)، ۴۔ ضلعی زائدہ (Costal process)، ۵۔ بین فقری قرص (Intervertebral disc)، ۶۔ جسم (Body)۔

جوڑوں کے درمیان واقع ہیں، باہم ممزوج ہوکر مُہرے کا غشائی جسم (membranous body) بنجاتے ہیں۔ میزوڈرم (میاں اُدمہ) کے سامنے کی اُس بافت کو جو نوٹوکارڈ (حبلِ ظہری) کو گھیرے رہتی ہے، ھائپوکارڈل بو (hypochordal bow = زیر حبلی کمان) کہتے ہیں، اور اُس بافت کو، جو عصبی انبوبہ (neural tube) کو گھیرے ہوتی ہے،

CC-0. In Public Domain. Gurukul Kangri Collection, Haridwar

Digitized by Arya Samaj Foundation Chennai and eGangotri

ورٹبرل بو (vertebral bow = فقری کمان) کہتے ہیں۔ ہائپوکارڈل بو (زیر حبلی کمان) صرف پہلے مُہرہ میں باقی رہتی ہے اور یہاں وہ اٹلس (atlas = فہقہ) کی اگلی محراب بناتی ہے۔ نوٹوکارڈ (حبلِ ظہری) کے ہر ایک جانب ایک غضروفی مرکز پیدا ہوتا ہے جس سے غشائی جسم غضروفی ہوجاتا ہے۔ لیکن پہلے مُہرہ (اٹلس) کا جسم دوسرے مہرے کے جسم سے ممزوج ہوکر ایپسٹرفیئس (محورہ) کا ڈنس (dens = دند) بنجاتا ہے۔ فقری کمان میں پیچھے کی طرف بھی ہر ایک جانب غضروفی مرکز پیدا ہوتا ہے جس سے کارٹلیجینس لیمینی (cartilagenous laminæ = غضروفی ورقے) بنتے ہیں۔ سامنے یہ لیمینی (ورقے) مُہرے کے جسم سے ملجاتے ہیں اور پیچھے باہم دگر ممزوج ہوجاتے ہیں۔ اسطرح مُہروں کی

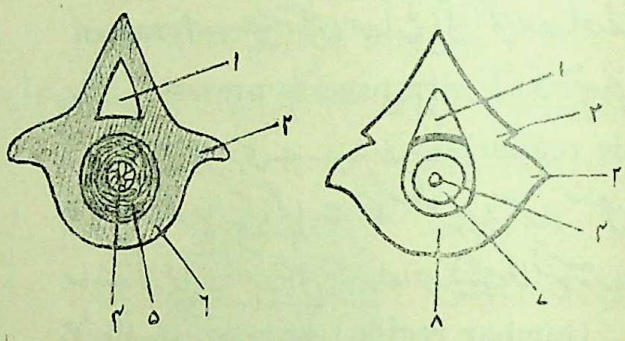

شکل ۲۰۔ ۱۔ فقری قنال (Vertebral canal)، ۲۔ زائدہ ضلعیہ (Costal process)، ۳۔ زائدہ مستعرضہ (Transverse process)، ۴۔ حبلِ ظہری (Notochord)، ۵۔ جسم (Body)، ۶۔ زیر حبلی کمان (Hypochordal bow)، ۷۔ دندِ محورہ (Dens of axis)، ۸۔ فہقہ کی اگلی کمان (Anterior arch of atlas)۔

نالی کی تکمیل ہوجاتی ہے لیمینی (ورقوں) کا یہ امتزاج صدر سے شروع ہوکر سر کی طرف اور بعد میں دم کی طرف پھیلتا ہے۔ بعض اوقات یہ لیمینی (ورقے) باہم ممزوج نہیں ہوتے اور وہ حالت پیدا ہوجاتی ہے جسے سپائنا بائفیڈا (spina bifida = شوکۂ مشقوقہ) کہتے ہیں۔ لیمینی (ورقوں) کے مقامِ امتزاج پر سپائنس پروسس (spinous process = زائدہ شوکیہ) پیدا ہوتا ہے۔ آرٹی کیولر پروسس

CC-0. In Public Domain. Gurukul Kangri Collection, Haridwar

Digitized by Arya Samaj Foundation Chennai and eGangotri

عنقی (CERVICAL)

صدری (THORACIC)

قطنی (LUMBAR)


عجزی (SACRAL)

شکل ۲۱۔ بالغ فقرہ کا وہ حصہ جو اُسکے جسم سے ماخوذ ہے (نقطے دار) فقری مہرابیں (سیاہ)۔ ضلعی زائدے (سپید)۔

(articular process = زائدۂ مفصلیہ)، ٹرانسورس پروسس (transverse process = زائدۂ مستعرضہ)، اور کوسٹل پروسس (costal process = زائدۂ ضلعیہ)، علی الترتیب اپنے اپنے مقام سے پیدا ہوتے ہیں۔ صدری خطّہ میں کاسٹل پروسسز (costal processes = ضلعی زائدوں) کے سامنے کی طرف بڑھنے سے پسلیاں بنتی ہیں۔ یہ زائدے جنین کے پہلو کے مایوٹومز (myotomes = عضلی قطعات) میں سے ہوتے ہوئے آگے بڑھتے ہیں۔

عنقی خطّے (cervical region) میں کاسٹل پروسس (ضلعی زائدے) سے انٹرٹرانسورس فورامن (intertransverse foramen = بین مستعرضی سوراخ) کی اگلی سرحد اور ٹرانسورس پروسس (transverse process = زائدۂ مستعرض) سے اُس کی پچھلی سرحد بنتی ہے۔ صدری خطّہ (thoracic region) میں، جیسا کہ بیان کیا گیا ہے، کاسٹل پروسس (ضلعی زائدہ) سامنے کی طرف بڑھ کر پسلی بنتا ہے اور پیچھے ٹرانسورس پروسس کیساتھ جوڑ بناتا ہے۔ قطنی خطّے (lumbar region) میں نمو پذیر مہرے کے کاسٹل پروسس (ضلعی زائدہ) اور ٹرانسورس پروسس (زائدۂ مستعرض) کے امتزاج سے قطنی مہرے کا ٹرانسورس پروسس (زائدۂ مستعرض) بنتا ہے۔ عجزی خطّے (sacral region) میں اوپر کے تین مہروں کے کاسٹل پروسسز (ضلعی زائدے) اور ٹرانسورس پروسس (زائدۂ مستعرض) ممزوج ہو جاتے ہیں، اور نیچے کے دو مہروں میں اور کاکسکس (coccyx = عُصعُص) میں نہ تو کاسٹل پروسس (ضلعی زائدہ) موجود ہوتا ہے اور نہ ٹرانسورس پروسس (زائدۂ مستعرض)۔ شاذ حالتوں میں ممکن ہے کہ عنقی یا قطنی خطّہ میں بھی ایک یا دو کاسٹل پروسسز (ضلعی زائدے) نمو پا جائیں اور ان سے بالآخر ایک عنقی پسلی (cervical rib) یا

CC-0. In Public Domain. Gurukul Kangri Collection, Haridwar

Digitized by Arya Samaj Foundation Chennai and eGangotri

ایک قطنی پسلی (lumbar rib) بنجائے۔

مُہرہ کا تعظّم مراکزِ تعظّم کے ذریعہ عمل میں آتا ہے۔ اگرچہ مُہرے کے جسم میں عموماً ایک ہی مرکز کا ہونا بیان کیا گیا ہے، مگر اغلب ہے کہ دراصل دو مرکز ہوں کیونکہ بعض اوقات دیکھا گیا ہے کہ صرف نصف مُہرہ (hemivertebra) موجود ہوتا ہے (جو ایک ہی جانب کے مرکزِ تعظّم سے بنتا ہے)۔ ہر لیمینی (ورقے) میں بھی ایک مرکز تعظّم پیدا ہوتا ہے اور ازاں بعد مُہرے میں مزید ثانوی مراکزِ تعظّم پیدا ہو کر پورے مُہرے کے تعظّم کی تکمیل ہوتی ہے۔

قَفص

(STERNUM)

اوپر کی سات پسلیوں کے اگلے سرے ہر جانب ایک طولی عصا کے ذریعہ،

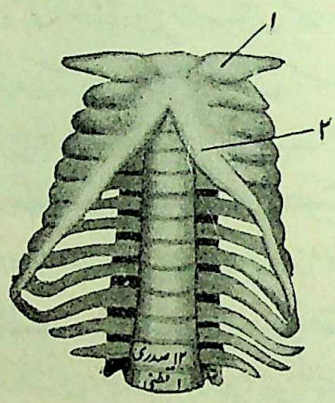

شکل ۲۲۔ غضروفی صدر (CARTILAGENOUS THORAX) اور قفص (STERNUM) کا نمو۔

۱۔ ترقوہ (Clavicle)، ۲۔ قفصی عصائیں (Sternal rods)۔

جس کو سٹرنل پلیٹ (sternal plate = قفصی صفحہ) کہتے ہیں، آپس میں جُڑ جاتے ہیں۔ یہ صفحے بڑھ کر باہم ملکر ممزوج ہو جاتے ہیں۔ اِس سے سٹرنم (قفص) کا

CC-0. In Public Domain. Gurukul Kangri Collection, Haridwar

Digitized by Arya Samaj Foundation Chennai and eGangotri

مینوبریئم (manubrium = یدّ القصّ) اور جسم (body) بنتا ہے۔ [بعض اوقات یہ دو صفحے پورے طور پر ممزوج نہیں ہوتے جس کی وجہ سے قصّ کے جسم (body of the sternum) میں ایک سوراخ باقی رہ جاتا ہے]۔ قصّ کے جسم سے ایک زائدہ پیدا ہوتا ہے جو زائفائیڈ پروسس (xiphoid process = زائدہ خنجریہ) کہلاتا ہے۔ سٹرنل پلیٹس (قصّی صفحے) ابتدا میں میزنکائمل ٹشو (mesenchymal tissue = میان بافت) پر مشتمل ہوتے ہیں۔ یہ بافت غضروفی ہو کر بالآخر تعظّم پذیر ہوتی ہے۔

کھوپری

(THE SKULL)

کھوپری دماغ اور اعضائے حواس مخصوصہ کی حفاظت کرتی ہے۔ یہ چہرے سے ملی ہوئی ہے، اس لئے چبانے کے اعضاء کی ترکیب میں ممد ہے۔

چونکہ نیورل ٹیوب (عصبی انبوبہ) کا قیفالی سرا، جو نمو پاکر فوربرین (forebrain = پیش دماغ) بنجاتا ہے، نرم ہوتا ہے، لہٰذا وہ سخت نوٹوکارڈ (حبل ظہری) کے اوپر سے ڈھلک جاتا ہے اور اس سے مڈبرین (mid-brain = درمیانی دماغ) کی تعرّج (flexure) بنتی ہے۔ میزوڈرم (میان ادمہ) سر کی طرف بڑھتا ہے اور دماغ کو گھیر لیتا ہے۔ اس حصار کا قاعدی حصّہ تعظّم سے پہلے غضروفی ہو جاتا ہے، لیکن بالائی حصّہ غشائی رہتا ہے، اور اسی غشاء میں اس کا تعظّم ہوتا ہے۔ ان ہڈیوں کو ممبرینس بونز (membranous bones = غشائی ہڈیاں) کہتے ہیں۔ قاعدہ (base) میں دو خطّے پائے جاتے ہیں:۔ ایک نوٹوکارڈ (حبل ظہری) کے گرد، جس کو کورڈل ریجن (chordal region = حبلی خطّہ)، دوسرا اس کے سامنے کا حصّہ، جسے پری کورڈل ریجن prechordal region = پیش حبلی خطّہ) کہتے ہیں۔ کورڈل ریجن (حبلی خطّہ) میں انقطاع (segmentation) کے علامات پائے جاتے ہیں اور چار قطعے رونما ہوتے ہیں۔ لیکن پری کورڈل ریجن (پیش حبلی خطّہ) میں انقطاع کے علامات نہیں پائے جاتے۔ تغضّف (chondrification) دوسرے

CC-0. In Public Domain. Gurukul Kangri Collection, Haridwar

Digitized by Arya Samaj Foundation Chennai and eGangotri

مہینہ میں شروع ہوتا ہے اور نوٹوکارڈ (حبل ظہری) کے دوجانب دو غضروفی نوات پیدا ہوتے ہیں، جو سامنے غدۂ نخامیہ کی طرف بڑھ جاتے ہیں، اور پھر باہم متحد ہوکر ایک غضروفی قاعدہ بنا دیتے ہیں، جس کو آکسیپٹل پلیٹ (occipital plate = قذالی صحفہ) کہتے ہیں۔ یہ جانباً بڑھ کر ہائپوگلوسل نرو (hypoglossal nerve = عصب تحت اللسانی) کو گھیر لیتا ہے اور اس طرح ہائپوگلوسل کنال (hypoglossal canal = تحت اللسانی قنال) بنجاتی ہے۔ آکسیپٹل پلیٹ (قذالی صحفہ) کا پچھلا حصہ فوراً نہیں جڑتا اور بعض اوقات کھلا رہ جاتا ہے اور مننگوسیل (meningocele =

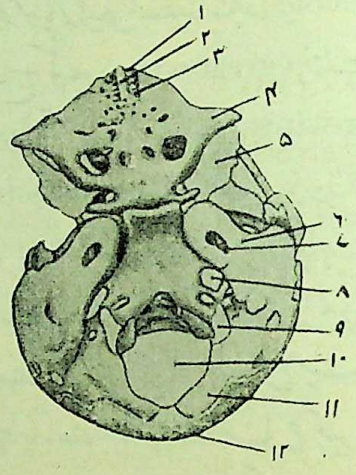

شکل ۲۳-۸۰ ملی میٹر طول کے انسانی جنین کا مجمہ۔ (اندرونی منظر) (زیگلر کا کا ایک نمونہ بہ تتبع ہرٹ وگ)۔

۱۔ کیسۂ انفی (Nasal capsule)، ۲۔ عرف خود (Crista galli)، ۳۔ ورقۂ غربالی (Lamina cribrosa)، ۴۔ مجری وتدی (Orbito-sphenoid)، ۵۔ جناح اتو (Alisphenoid)، ۶۔ کیسۂ سمعی (Auditory capsule)، ۷۔ اندرونی منفذ گوش (Internal auditory meatus)، ۸۔ ثقبۂ وداجی (Jugular foramen)، ۹۔ فلطاح (Condyle)، ۱۰۔ سوراخ کبیر (Foramen magnum)، ۱۱۔ سقف مؤخر (Posterior tectum)، ۱۲۔ فوق القذالی (Supraoccipital)۔

CC-0. In Public Domain. Gurukul Kangri Collection, Haridwar

Digitized by Arya Samaj Foundation Chennai and eGangotri

قیلۂ سمعائی) کی شکل اختیار کرلیتا ہے۔ اِس کے بعد آکسپیٹل پلیٹ (قذالی صفحہ) کے سامنے اور دو مرکز پیدا ہوتے ہیں جن سے بیزی اسفینائڈ (basisphenoid = قاعدۂ وتد) یعنے جسم وتد (body of the sphenoid) بنتا ہے۔ یہ مرکز سامنے اور پیچھے کی طرف جُڑ جاتے ہیں، لیکن درمیان میں ایک سوراخ باقی رہ جاتا ہے، جس کو کرینیوفرنجیل کنال (craniopharyngeal canal = جمجمی بلعومی قنال) کہتے ہیں۔ یہ سوراخ اُسوقت مسدود ہوتا ہے جبکہ قاعدۂ دماغ سے ایک عطفہ (جسے نخامیہ hypophysis: کہتے ہیں) پیدا ہوکر اِس سوراخ میں سے گذر چکتا ہے۔ اِس کے ہر دو جانب ایک غضروفی مرکز پیدا ہوتا ہے جو نمو پاکر ایلی اسفینائڈ (alisphenoid = جناح الوتد) یعنے اسفینائڈ (وتد) کا جناح کبیر (great wing) بنتا ہے یہ اجنحہ بعد میں بیزی اسفینائڈ (قاعدۂ وتد) سے ممزوج ہوجاتے ہیں۔ چھوٹے اجنحہ (lesser wings = اجنحہ صغیر) یعنے آربیٹو اسفینائڈ (orbitosphenoid = مجری وتد) کے لئے ایک ایک غضروفی مرکز پیدا ہوتا ہے، اور پیچھے کی طرف بڑھکر آپٹک نرو (optic nerve = عصب بصری) کو گھیر لیتا ہے اور اس طرح آپٹک فورامن (optic foramen = سوراخ بصری) بناتا ہے۔ جناح صغیر بھی بعد میں جسم وتد (body of the sphenoid) سے متحد ہوجاتا ہے۔ وتد کے جناح کبیر (great wing of the sphenoid) اور جناح صغیر (lesser wing) کے درمیان کی فضا سوپیریر آربٹل فشر (superior orbital fissure = فوقانی مجری شق) بنجاتی ہے۔ ابتداءً جناح صغیر کی جسامت بڑھی ہوئی ہوتی ہے لیکن بعد میں گھٹ جاتی ہے۔ بیزی اسفینائڈ (قاعدی وتد) کے سامنے تغضرف کے باعث پری اسفینائڈ (presphenoid = پیش وتد) اور نیزل سپٹم (nasal septum = فاصل انف) بنتے ہیں۔ یہ سب آپس میں ممزوج ہوکر ایک غضروفی قاعدہ بنالیتے ہیں۔ اس کے بعد آڈیٹری کیپسول (auditory capsule = سمعی کیسہ) غضروفی ہوجاتا ہے اور اسفینائڈ (وتدی) اور آکسپیٹل (قذالی) غضروفوں سے ملجاتا ہے۔ آڈیٹری کیپسول (سمعی کیسہ) اور آکسپیٹل (قذالی) غضروف کے درمیان ایک فضا ہوتی ہے، جو جوگولر فورامن (jugular foramen = سوراخ وداجی) کے نام سے موسوم ہے۔ تیسرے مہینہ کے آخر میں

CC-0. In Public Domain. Gurukul Kangri Collection, Haridwar

Digitized by Arya Samaj Foundation Chennai and eGangotri

اسفینائڈ (وتد) کے سامنے نیزل کیپسول (nasal capsule = کیسۂ انفی) بنتا ہے، جس کا ایک سپٹم (septum = فاصل) اور دو جانبی اجنحہ ہوتے ہیں۔ تعظم کے بعد یہ اتھمائڈ (ethmoid = مصفاتی) بنجاتا ہے۔ پانچویں مہینہ میں انفیہ یرنیزل کونکا (inferior nasal concha = تحتانی انفی شنجہ) تعظم پذیر ہوتا ہے۔ ان واقعات سے ظاہر ہوگا کہ کھوپری میں اعصاب اور عروق کی آمد و رفت کے لئے جو سوراخ ہیں وہ یا تو دو عضروفوں کے اتحاد و اتصال سے

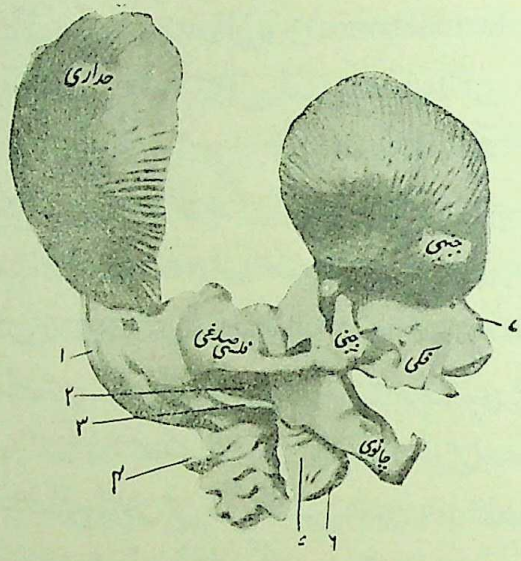

شکل ۲۴ - ۸۰ ملی میٹر طول کے انسانی جنین کا جمجمہ (جانبی منظر) (بہ تتبع ہرٹ وگ، زیگلر کے ایک نمونہ سے)۔
۱- فوق الجداری (Supraparietal)، ۲- طبلی (Tympanic)، ۳- ابری (Styloid)، ۴- عنقی فقرات (Cervical vertebrae)، ۵- درقہ (Thyroid)، ۶- حلقی عضروف (Cricoid)، ۷- انفی (Nasal)۔

بنتے ہیں یا ایک عضروف کے دوسرے عضروف کی طرف بڑھنے سے۔
سقفِ جمجمہ (کھوپری کی چھت) کا نمو غالباً تین ٹکٹا (tecta = سقوف)

CC-0. In Public Domain. Gurukul Kangri Collection, Haridwar

Digitized by Arya Samaj Foundation Chennai and eGangotri

سے ہوتا ہے، جن کو پوسٹیریر (پچھلا) انٹرمیڈیٹ (درمیانی) اور انٹیریر (اگلا) ٹکٹم کہتے ہیں۔ اِن میں سے پچھلا ٹکٹم باقی رہتا ہے۔ اور زیادہ اہمیت رکھتا ہے۔ یہ آکسپیٹل (قذالی) ہڈی کا سوپرا آکسپیٹل (supraoccipital=فوق القذالی) حصہ بناتا ہے۔ کاسۂ سر فرنٹل (frontal=جبہی)، پرائٹل (parietal = جداری)، اور انٹر پرائٹل (interparietal= بین جداری) اور ٹمپورل (temporal=صدغی) کے اسکویما (squama=فلس) اور ٹمپینک (tympanic=طبلی) حصہ پر مشتمل ہے۔ ان سب ہڈیوں کا تعظم غشاء میں ہوتا ہے، اس لئے انکو ممبرینس بونز (membranous bones= غشائی ہڈیاں) یا ڈرمل بونز (dermal bones = آدمی ہڈیاں) کہتے ہیں۔ ان میں کے بعض، مثلاً آکسپیٹل (قذالی) کا انٹر پرائٹل (بین جداری) حصہ اور ٹمپورل (صدغی) کے سکوئمل (فلسی) اور ٹمپینک (طبلی) حصے غضروفی ہڈیوں سے ممزوج ہوجاتے ہیں۔ لیکن بعض، مثلاً پرائٹل (جداری) علٰحدہ رہتے ہیں۔

تعظم (ossification) عموماً غضروف میں مرکزِ تعظم پیدا ہونے سے واقع ہوتا ہے، جس کو ابتدائی غضروفی مرکز (primary centre in the cartilage) کہتے ہیں۔ لیکن غشائی ہڈیوں میں مرکز تعظم غشاء ہی میں واقع ہوتا ہے۔ غضروفی تعظّم اِس مرکز تعظم کے گرد واقع ہوتا ہے اور اس سے ایک عظمی ساخت پیدا ہوجاتی ہے، جسے لمبی ہڈیوں میں ڈایافیسس (diaphysis = درنامیہ) کہتے ہیں۔ بہت سی ہڈیوں میں ایک ثانوی مرکز پیدا ہوتا ہے، جسے ایپی فیزیل سنٹر (epiphysial centre = برنامی مرکز) کہتے ہیں اور اِس کے تعظّم کے بعد ایک مدت گذرنے پر اُس غضروف میں جو ایپی فیسس (برنامیہ) اور ڈایافیسس (درنامیہ) کے درمیان واقع ہے، تعظّم ہوتا ہے، اور اس طرح ہڈی میں تسلسل پیدا ہوجاتا ہے۔

CC-0. In Public Domain. Gurukul Kangri Collection, Haridwar

Digitized by Arya Samaj Foundation Chennai and eGangotri

عضلات

(MUSCLES)

اِس کا ذکر ہو چکا ہے کہ میزوڈرم (میاں ادمہ) سومائٹس (somites = قطعات بدنیہ) میں منقسم ہوتا ہے۔ جس کا ایک حصہ مایوٹوم (myotome = عضلی قطعہ) یا مَسل پلیٹ (muscle plate = عضلی صحفہ) بنجاتا ہے۔ اِس مَسل پلیٹ (عضلی صحفہ) کو سگمنٹل نَرو (segmental nerve = عصبِ قطعی) سے عصبی رسد پہنچتی ہے۔ عضلات کے اپنے قطعی ترتیب سے ہٹ جانے یا ہجرت کر جانے پر بھی اِس کی عصبی رسد پر کوئی اثر نہیں پڑتا۔ یہ مایاٹومز عضلی قطعات طولاً منقسم ہوتے ہیں۔ اِن کا ایک حِصّہ ظہری ہوتا ہے، جس کی عصبی رسد ڈورسل پرائمری رَمس (dorsal primary ramus = ظہری اوّلی فَرع) سے ہوتی ہے، مثلاً پشت کے لمبے عضلات اور مایاٹومز (عضلی قطعات) کا دوسرا حصہ جانبی ہوتا ہے جسے انٹیریر پرائمری رَمس (anterior primary ramus = مقدم اولی فرع) سے رسد پہنچتی ہے۔

سر کے خطہ میں، جس کے نَو قطعات (segments) تصور کئے گئے ہیں، اوپر کے تین قطعوں سے عضلاتِ چشم پیدا ہوتے ہیں، اور نیچے کے تین قطعوں سے عضلاتِ زبان۔ چہرہ اور گردن کے عضلات برنکیئل آرچز (branchial arches = خیشومی محرابوں) سے پیدا ہوتے ہیں۔ چانہ کے عضلات مائلوہیائڈ (mylohyoid = چانوی لامی)، ڈائگاسٹرک کا اگلا بطن (anterior belly of the digastric)، ٹنسر پیلیٹائی (tensor palati = ناشرۃ الحنک)، ٹنسر ٹمپنائی (tensor tympani = ناشرۃ الطبل) پہلے برنکیئل آرچ (خیشومی محراب) یعنے منڈیبولر آرچ (mandibular arch = محراب چانوی) سے پیدا ہوتے ہیں، اور اِن کی عصبی رسد مینڈیبولر نَرو (mandibular nerve = چانوی عصب) سے پہنچتی ہے۔ چہرہ کے عضلات (عضلاتِ اظہار) اِسٹائلوہیائڈ (stylohyoid = ابری لامی)، ڈائگاسٹرک (دوشکمی عضلے) کا پچھلا بطن (posterior belly of digastric) اور اِسٹاپیڈیئس (stapedius = رکیبیہ)

CC-0. In Public Domain. Gurukul Kangri Collection, Haridwar

Digitized by Arya Samaj Foundation Chennai and eGangotri

دوسرے آرچ یعنے ہیائڈ آرچ (hyoid arch = محراب لامی) سے پیدا ہوتے ہیں، اور اِن کی عصبی رسد فیشیل نرو (وجہی عصب) سے پہنچتی ہے۔ اِسٹائلو فرنجیئس (stylopharyngeus = ابری بلعومی) عضلہ تیسرے آرچ (محراب) سے پیدا ہوتا ہے، اور اِس کی عصبی رسد گلاسو فرنجیئل (glossopharyngeal = لسانی بلعومی) عصب سے پہنچتی ہے۔ کرایکو تھائرائڈ (cricothyroid) اور فرنجیئل (بلعومی) عضلات چوتھے آرچ (محراب) سے پیدا ہوتے ہیں، اور اِن کی عصبی رسد اور لرنجیئل (حنجری) عضلات جو چھٹے آرچ (محراب) سے پیدا ہوتے ہیں، اُنکی عصبی رسد ویگس (vagus = تائیہ) سے ہوتی ہے۔

صدری خطہ میں قطعی ترتیب انٹرکوسٹل مسلز (intercostal muscles = بین الاضلاع عضلات) کی صورت میں قائم رہتی ہے۔ بطنی خطے میں مایوٹومز کے جانبی حصّے آپس میں ملکر سامنے کی طرف بڑھ جاتے ہیں، اور عضلاتِ بطن، یعنے رکٹس (rectus = مستقیمہ) اکسٹرنل آبلیک (external oblique = موربۂ خارجیہ) انٹرنل آبلیک (internal oblique = موربۂ داخلیہ) ٹرانسورسس (transversus = مستعرضہ) عضلات، بنجاتے ہیں۔ رکٹس (عضلہ مستقیمہ) ابتدا میں جانباً واقع ہوتا ہے لیکن بعد میں وسطانی جانب بڑھ کر اپنے مقابل کے رکٹس (عضلہ مستقیمہ) سے ملجاتا ہے اور ساتھ ہی اپنے قطعی (segmental) اعصاب کو بھی لیجاتا ہے۔ عضلاتی قطعات بلاشبہ جوارح میں بھی جا پہنچتے ہیں۔ لیکن یہ امر یقینی نہیں ہے کہ آیا یہ عضلات جارحہ کے سارے طول میں پہنچ جاتے ہیں، یا اُس کے محیطی عضلات مقامی طور پر پیدا ہوجاتے ہیں۔ عموماً عضلات بین الاضلاع اور بطنی عضلات کی طرح صرف سامنے کی طرف ہی نہیں پھیلتے، بلکہ اپنے مبداء سے اوپر اور نیچے بھی ہجرت کرجاتے ہیں، جیساکہ چہرہ کے عضلات، مثلاً پلیٹزما (platysma = منتشرہ) کی صورت میں ہوتا ہے، جو دوسرے یا ہیائڈ آرچ (محراب لامی) سے پیدا ہوکر اوپر کو چہرے کی طرف اور نیچے عنقی حصہ میں بڑھ جاتے ہیں۔ اور ڈایافرام (diaphragm = حاجز، حجاب) کی حالت میں جو گردن کے چوتھے قطعہ سے شروع ہوکر صدر کے نیچے کے حصّے میں پہنچ جاتا ہے، اور بتریمس انٹیریئر

CC-0. In Public Domain. Gurukul Kangri Collection, Haridwar

Digitized by Arya Samaj Foundation Chennai and eGangotri

(serratus anterior= منشاریہ متقدمہ) کی حالت میں جو گردن کے پانچویں، چھٹے اور ساتویں قطعہ سے تعلق رکھتا ہے، مگر نیچے کی طرف ہجرت کرکے آٹھویں پسلی تک پہنچ جاتا ہے۔

بہت سی ایسی ساختیں جو مایاٹومز (عضلی قطعات) سے بنی ہیں انحطاط پذیر ہوکر غائب ہوجاتی ہیں۔ بعض ساختیں اتصالی بافت (connective tissue) میں تبدیل ہوکر اَپونیوروسس (aponeurosis= وترِ عریض یا صفاق) بنجاتی ہیں، مثلاً اِکسٹرنل آبلیک (خارجی مُورب) کا اپونیوروسس (وترِ عریض)، یا لگمنٹ (رباط) بنجاتی ہیں، مثلاً سیکروٹیوبرس لگمنٹ (عجزی ہدبی رباط) جو گلیوٹیئس میگزیمس (gluteus maximus= الویۃ کبیر) کا تبدیل شدہ حصہ ہے۔

CC-0. In Public Domain. Gurukul Kangri Collection, Haridwar

Digitized by Arya Samaj Foundation Chennai and eGangotri

جلد

(SKIN)

جلد اکٹوڈرم (بروں ادمہ) اور میزوڈرم (میاں ادمہ) سے ماخوذ ہے۔ اپی ڈرمس (epidermis = برادمہ) کی سطحی تہ اور اُسکے زائدے (appendages)، مثلاً بال، ناخن، غدد [سیبشیس (sebaceous = دُہنی)، سوڈوریفرس (sudoriferous = مُعرّق)، میمری (mammary = پستانی)] اکٹوڈرم (بروں ادمہ) سے پیدا ہوتے ہیں۔ اپی ڈرمس (برادمہ) کے نیچے کا میزوڈرم (میاں ادمہ) دو حصوں میں منقسم ہوتا ہے، یعنے کوریئم (corium = ادمہ) اور کنکٹیو ٹشیو (connective tissue = اتصالی بافت) میں۔ اپی ڈرمس (برادمہ) ابتداءً خلیات کی ایک ہی تہ پر مشتمل ہوتا ہے، لیکن بعد میں یہ خلیے منقسم ہوکر ایک سطحی تہ چپٹے خلیوں کی بنا دیتے ہیں، جس کو اپی ٹرائیکیم (epitrichium = برمویہ) کہتے ہیں، اور دوسری تہ عمیق مکعب خلیوں کی، جس کو سٹریٹم جرمینٹیوم (stratum germinativum = طبقۂ نبتی) کہتے ہیں۔ آخرالذکر طبقہ سے برادمہ کی مختلف تہیں پیدا ہوتی ہیں۔ جنین کی رحمی زندگی کے آخری زمانہ میں یہ سطحی خلیے کثرت سے جھڑ جاتے ہیں اور جنین کے سیبشیس سکریشن (افراز دُہنی) کے ساتھ ملکر اُس کے جسم کی سطح پر ایک تہ چڑھا دیتے ہیں، جس کو ورنکس کیزیوزا (vernix caseosa = دمامِ جُبنی) کہتے ہیں۔

ناخن (NAILS) ۔ اُنگلی کے آخری فیلنکس (phalanx = سُلامیہ) کی پشت پر نیل فولڈز (nail folds = ناخنی دہراؤں) سے ناخن پیدا ہوتے ہیں۔ یہ دہراؤ برادمہ کے انغماد (invagination) سے بنتے ہیں۔ یہاں سے یہ ناخن نیل فولڈز (ناخنی دہراؤں) سے بڑھتے ہوئے پوری مدت کے جنین میں اُنگلی کی نوک تک پہنچ جاتے ہیں۔

بال (HAIR) ۔ اپی ڈرمس (برادمہ) سے ایک ٹھوس زیر بالیدگی کوریئم (ادمہ) میں داخل ہوتی ہے۔ اِس کے نیچے کا حصہ متسع (dilated) ہوکر ہیئر بلب (hair bulb =

CC-0. In Public Domain. Gurukul Kangri Collection, Haridwar

Digitized by Arya Samaj Foundation Chennai and eGangotri

بصلہ شعری) بنتا ہے، جو میزوڈرم (میاں اُدمہ) کے کوریئم (اُدمہ) پر جم جاتا ہے۔ اِس میزوڈرم (میاں اُدمہ) سے ہیر پیپلا (hair papilla= حلیمۂ شعری) بنتا ہے، جس میں عروق پیدا ہوجاتے ہیں۔ بال کے طول کا انحصار بلب (بصلہ) کے خلیوں کے تکاثر (proliferation) پر ہے، جس کی وجہ سے بال بڑھ کر جلد کے باہر نکل آتے ہیں۔

سیبشیس گلانڈز (SEBACEOUS GLANDS= دُہنی غدد) ہیر فالکل (hair follicle= جراب شعری) کے اطراف سے ٹھوس بروں بالیدگیوں کے طور پر پیدا ہوتے ہیں۔ یہ بروں بالیدگیاں لختکدار (lobulated) ہوجاتی ہیں اور کھوکھلی ہوکر

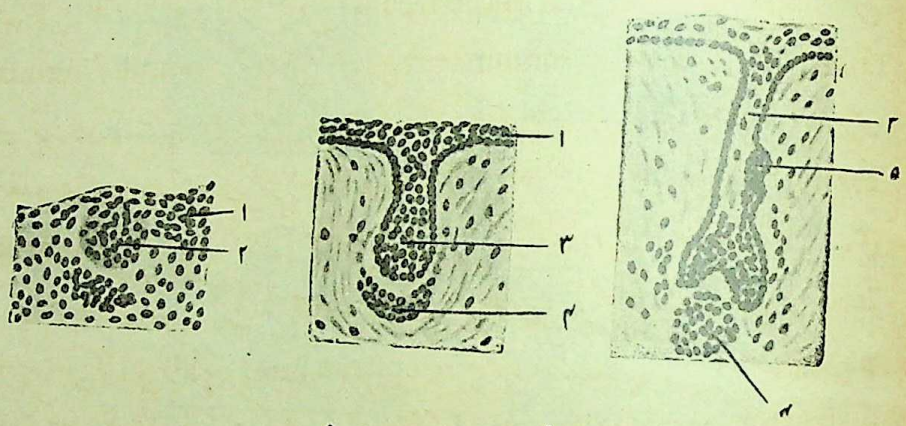

شکل ۲۵۔ مدارج نمو شعر۔

۱۔ بروں اُدمہ (Ectoderm)، ۲۔ شعری شگوفہ (Hair bud)، ۳۔ بال (Hair)، ۴۔ حلیمہ (Papilla)، ۵۔ دُہنی غدہ (Sebaceous gland)۔

سیبشیس گلانڈ (دُہنی غدہ) اور اُس کی ڈکٹ (قنات) بنجاتی ہیں۔

سوڈوریفرس گلانڈز (مُعرّق غدد)۔ یہ اِکٹوڈرم (بروں اُدمہ) سے ایک صراحی نما زیر بالیدگی کی صورت میں ظاہر ہوتے ہیں، جو کھوکھلی ہوکر غدد اور اُن کی قنات بنجاتی ہیں۔

میمری گلانڈ (پستانی غدہ)۔ پستان۔ اِسے ابتداءً سیبشیس گلانڈز (دُہنی غدد) کا مجموعہ تصور کیا جاتا تھا، لیکن اب اِسے ترمیم یافتہ سوڈوریفرس گلانڈز (مُعرّق غدد)

CC-0. In Public Domain. Gurukul Kangri Collection, Haridwar

Digitized by Arya Samaj Foundation Chennai and eGangotri

کا ایک محدود اجتماع سمجھا جاتا ہے۔ پانچویں ہفتہ میں ایک حید، جس کو پرمیٹو میمری رج (primitive mammary ridge= ابتدائی پستانی حید) کہتے ہیں، اِیکٹوڈرم (بروں اَدمہ) میں ہر دو جانب بغل سے لیکر چڈے تک ظاہر ہوتی ہے۔ ادنیٰ حیوانات (مثلاً بلی) میں اِس حید پر مقامی اُبھار پیدا ہوتے ہیں اور ہر اُبھار میمری گلانڈ (پستانی غدہ) بنجاتا ہے۔ اکثر اِن غدد کی تعداد جانوروں کے بچوں کی تعداد سے متناظر ہوتی ہے۔ اِنسان میں صرف ایک پستان کا نمو پکٹورل ریجن (صدری خطہ) میں ہر جانب ہوتا ہے۔ بعض اوقات پستان یا حلمہ (بھٹنی) کے صرف نامکمل مبادی (rudiments) اِس حید کے

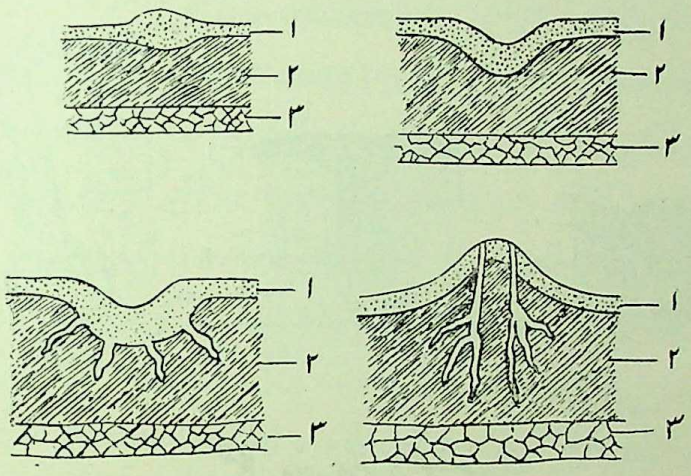

شکل ۲۶۔ پستانی غدہ (پستان) کے مدارجِ نمو۔

۱۔ بروں ادمہ (Ectoderm)، ۲۔ میاں اَدمہ (زیر جلدی بافت): Mesoderm(subcutaneous tissue)، ۳۔ عضلہ (Muscle)۔

برابر برابر پائے جاتے ہیں۔ صدری خطہ میں اِس حید میں ایک دبازت اور اُبھار پیدا ہوجاتا ہے جو دب جاتا ہے۔ اِس نشیب میں سے ۱۵ تا ۲۰ صراحی نما زیر بالیدگیاں نیچے کے میزوڈرم (میاں اَدمہ) میں نمو پاتی ہیں۔ بعد میں خلیوں کے تکاثر کی وجہ سے یہ نشیب پھر اُبھر کر جلد کی سطح کے برابر اور ازاں بعد اُس سے بھی اوپر آکر حلمہ (nipple) یعنے پستان کی بھٹنی بنجاتا ہے۔ یہ صراحی نما زائدے تعداد میں بڑھ کر اور کھوکھلے ہوکر غدد

CC-0. In Public Domain. Gurukul Kangri Collection, Haridwar

Digitized by Arya Samaj Foundation Chennai and eGangotri

اور اُن کی قناتیں بنجاتے ہیں۔ یہ قناتیں حُلمہ کی چوٹی پر کھلتی ہیں۔ اِس غدّہ کے گرد کی اِتّصالی بافت (connective tissue) اِس کے نیچے کے میزوڈرم (میاں آدمہ) سے بنتی ہے۔

عورت میں سنِ بلوغ میں پستان بہت بڑھ جاتے ہیں اور زچگی کے اختتام پر پورے طور سے نمو پاتے ہیں اور اُن میں دودھ کا افراز ہوتا ہے۔ اِس کے بعد پستان چھوٹے ہو جاتے ہیں، یہانتک کہ بڑھاپے میں مذبول ہو کر برائے نام رہ جاتے ہیں ذکور میں یہ غدد تمام عمر طفلانہ حالت میں رہتے ہیں۔

CC-0. In Public Domain. Gurukul Kangri Collection, Haridwar

Digitized by Arya Samaj Foundation Chennai and eGangotri

جوارح

(LIMBS)

تیسرے ہفتہ میں جنین کے جسم کے ہر جانب ایک حید ظاہر ہوتی ہے، جس کے انتہائی سروں سے لمب بڈز (limb buds = جوارحی شگوفے) پیدا ہوتے ہیں۔ اولاً جوارح بالا کی ابتدا ہوتی ہے۔

پہلے دونوں جوارح جسم کے متوازی یعنے دُم کی طرف بڑھتے ہیں۔ لیکن چھٹے ہفتہ میں یہ جوارح جسم سے زاویۂ مستقیمہ پر پلٹ جاتے ہیں۔ اِس حالت میں جوارح کی دو سطحیں ہوتی ہیں، ایک قابض سطح (flexor surface) جو سامنے کی طرف ہوتی ہے اور دوسری باسط سطح (extensor surface) جو پیچھے کی طرف ہوتی ہے۔ اِن سطحوں کے درمیان پری اکشیل (preaxial = پیش محوری) اور پوسٹ اکشیل (postaxial = پس محوری) کنارے (borders) واقع ہوتے ہیں۔ اِن جوارح میں قطعات کی ایک معین تعداد داخل ہے، جس کا پتہ اُن کی اعصابی تقسیم سے چلتا ہے۔ یہ قطعات اپنے اعصاب کے انٹیریر ڈویژن (anterior division = انقسام مقدم) کے ساتھ باقاعدگی سے علی الترتیب عضو میں داخل ہوتے ہیں۔ یعنے سب سے اونچا حصہ پری اکشیل بورڈر (پیش محوری کنارے) میں اور سب سے نیچے کا حصہ پوسٹ اکشیل بورڈر (پس محوری کنارے) میں داخل ہوتا ہے۔ یہ عصبی ترتیب جوارح کے مُڑ جانے (تلوی torsion:) کے بعد بھی، جس کا وقوع بعد میں ہوتا ہے، قائم رہتی ہے۔ جوارح بالا کی ترکیب سات قطعات [یعنی چوتھے سروائیکل (عنقی) قطعہ سے لیکر دوسرے تھوریسک (صدری) قطعہ تک] سے عمل میں آتی ہے۔ جوارح اسفل میں بارھویں تھوریسک (صدری) قطعہ سے لیکر چوتھے سیکرل (عجزی) قطعہ تک، کل دس قطعات موجود ہوتے ہیں۔ جوارحی شگوفوں میں میزاب (grooves) نمودار ہوکر جارحہ کے مختلف حصوں کو ممیز کردیتے ہیں۔

CC-0. In Public Domain. Gurukul Kangri Collection, Haridwar

Digitized by Arya Samaj Foundation Chennai and eGangotri

تفریق یافتہ دست و پا کے بُعدی حصّوں سے اُنگلیاں شگوفوں کے طور پر نمایاں ہوتی ہیں۔ جوارح میں میزوبلاسٹ (میاں ناہض) کا تکاثف (condensation) واقع ہونیکی وجہ سے

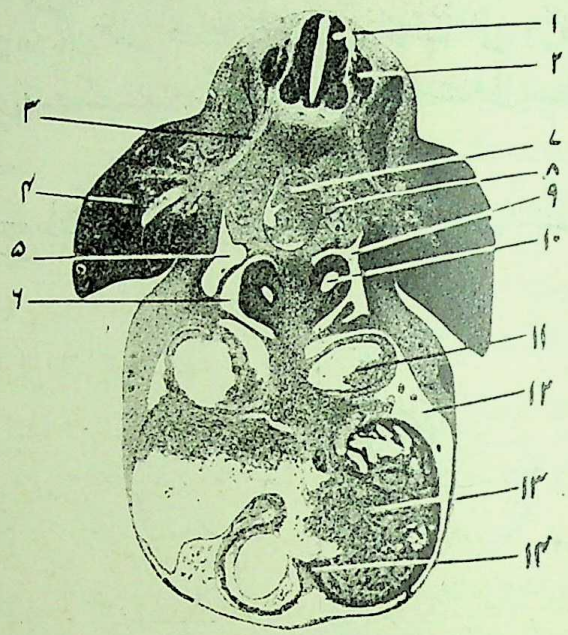

شکل ۲۷۔ مضغۂ خرگوش کی مستعرض تراش۔

۱۔ حبل شوکی (Spinal cord)، ۲۔ شوکی عقدہ (Spinal ganglion)، ۳۔ جارحۂ بالا کا شوکی عصب (Spinal nerve to the superior extremity)، ۴۔ جارحۂ بالا کا شگوفہ (Bud of the superior extreimty)، ۵۔ دایاں باریطونی کہفہ (Right peritoneal cavity)، ۶۔ دایاں پلیورائی کہفہ (Right pleural cavity)، ۷۔ ظہری اورطی (Dorsal aorta)، ۸۔ مقدم وریدئیں (Anterior cardinal verin)، ۹۔ بایاں پلیورائی باریطونی کہفہ (غیر متفرق) (Left pleuroperitoneal cavity) (not separated)، ۱۰۔ بایاں ریوی شگوفہ (Left lung bud)، ۱۱۔ بایاں اُطاق (Left atrium)، ۱۲۔ گرد قلبی کہفہ (Pericardial cavity)، ۱۳۔ بایاں بطین (Left ventricle)، ۱۴۔ فاصل زیریں (Septum inferius)۔

CC-0. In Public Domain. Gurukul Kangri Collection, Haridwar

Digitized by Arya Samaj Foundation Chennai and eGangotri

ایک منفرد ٹھوس غضروفی عصا بنجاتی ہے، جس کے گرد کی بافت بھی لیفی (fibrous) ہوکر پیری کونڈریم (perichondrium= گرد غضروفہ) کہلاتی ہے۔ بعد میں یہ غضروفی عصا ہڈی اور جوڑ میں تبدّل ہوجاتی ہے، اور موجودہ پری کونڈریم (گرد غضروفہ) پیری آسٹیئم (periosteum= گرد عظمہ) اور جوڑ کا کپسول (غلافِ مفصل) بنجاتا ہے۔ جوارح کو اپنی طبعی وضع میں آنے کے لئے اور ایک تلوّی کی ضرورت ہوتی ہے جو ایک زاویۂ مستقیمہ پر عمل میں آتی ہے۔

جوارحِ بالا کی عصبی رسد چوتھے، پانچویں، چھٹے، ساتویں اور آٹھویں

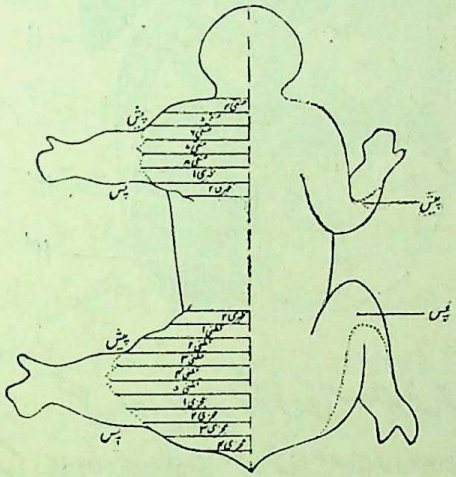

شکل ۲۸۔ جوارح کی قطعی ترتیب (مُرقّمہ بہ تتبع فریزر)۔
۱۔ پیش محوری کنارے (Preaxial borders)، ۲۔ پس محوری کنارے (Postaxial borders)۔

سروائیکل (cervical= عنقی) عصب کے اور پہلے اور دوسرے تھوریسک (thoracic= صدری) عصب کے متقدم انقسامات (anterior division) سے ہوتی ہے۔ اِس عضو میں میزابوں (grooves) کے نمودار ہونے کی وجہ سے بازو (arm)، پیش بازو (forearm) اور ہاتھ کی تفریق ہوتی ہے۔ ہریئومرس (humerus= ذراعیہ) کا جانبی فلطاح (lateral condyle) ریڈیس (radius= کعبریہ) اور انگوٹھا، پری آکسیل

CC-0. In Public Domain. Gurukul Kangri Collection, Haridwar

Digitized by Arya Samaj Foundation Chennai and eGangotri

بورڈر (preaxial border= پیش محوری کنارے) میں شامل ہیں، جس کا رخ سامنے کی طرف ہوتا ہے۔ ہیومرس (ذراعیہ) کا اِنٹرنل کانڈائل (internal condyle= اندرونی فلطاح) اُلنا (ulna= زند) اور چھوٹی انگلی پوسٹ اَکشیل بورڈر (postaxial border= پس محوری کنارے) میں شامل ہیں، جس کا رُخ پیچھے کی طرف ہوتا ہے۔ قابض سطح (flexor surface) اندرونی اور باسط سطح (extensor surface) بیرونی جانب واقع ہوتی ہے۔ اِس عضو میں ایک زاویۂ مستقیمہ پر بیرونی جانب کو تلوّی (torsion) واقع ہوتی ہے جس سے پری اَکشیل بورڈر (پیش محوری کنارا) جانبی رُخ پر اور پوسٹ اَکشیل بورڈر (پس محوری کنارا) اندرونی رُخ پر ہوجاتا ہے، اور فلکسر سرفیس (قابض سطح) سامنے اور اِکسٹنسر سرفیس (باسط سطح) پیچھے کی طرف ہوجاتی ہے۔

جوارح اسفل کی عصبی رسد بارھویں تھوریسک (صدری) اور پہلے، دوسرے، تیسرے، چوتھے اور پانچویں لمبار (قطنی) اور پہلے، دوسرے، تیسرے اور چوتھے سیکرل (عجزی) اعصاب کے مقدم انقسامات (anterior divisions) سے ہوتی ہے۔ میزابوں کے ذریعہ ران کی علٰحدگی ساق سے، اور ساق کی علٰحدگی پا سے ہوتی ہے۔ فیمر (فخذ) کا میڈیئل کانڈائل (medial condyle= وسطانی فلطاح)، ٹیبیا (tibia= قصبیہ) اور پاؤں کا انگوٹھا، پری اَکشیل بورڈر (پیش محوری کنارے) میں شامل ہیں، جس کا رخ سامنے کی طرف ہوتا ہے۔ لیٹرل کانڈائل (lateral condyle= جانبی فلطاح)، فیبولا (شظیہ) اور پیر کی چھوٹی انگلی پوسٹ اَکشیل بورڈر (پس محوری کنارے) میں داخل ہیں، جس کا رُخ پیچھے کی طرف ہوتا ہے۔ قابض سطح اندر کی طرف، اور باسط سطح بیرونی جانب واقع ہوتی ہے۔ مگر تلوّی کے باعث، جو ایک زاویۂ مستقیمہ پر اندرونی جانب واقع ہوتی ہے، پری اَکشیل بورڈر (پس محوری کنارا) اندرونی جانب اور پوسٹ اَکشیل بورڈر (پس محوری کنارا) بیرونی جانب ہوجاتے ہیں۔ چنانچہ فلکسر سرفیس (قابض سطح) پیچھے، اور اکسٹنسر سرفیس (باسط سطح) سامنے آجاتی ہے۔

CC-0. In Public Domain. Gurukul Kangri Collection, Haridwar

Digitized by Arya Samaj Foundation Chennai and eGangotri

مفاصل

(JOINTS)

اوّلین میزوڈرم (میاں آدمہ) کی مقامی تکثیف (condensation) کے باعث غضروف اور اُس سے ہڈیاں بنتی ہیں۔ اِن کے درمیانی فاصلے مفاصل بنتے ہیں اور

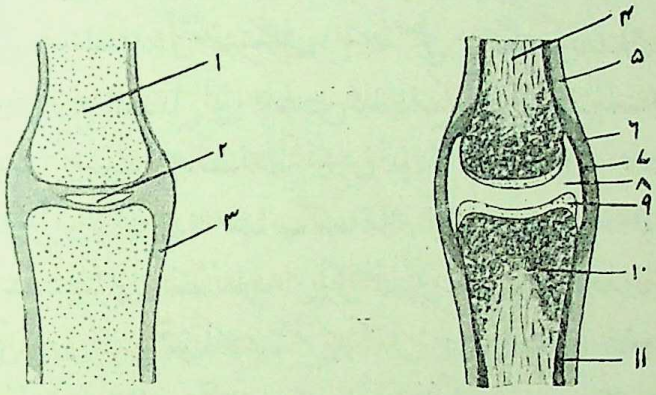

شکل ۲۹۔ سلس الحرکت مفصل (DIARTHRODIAL JOINT) کا نمو۔
۱۔ غضروف (Cartilage)، ۲۔ شقِ مفصلی (Joint cleft)، ۳۔ گرد غضروفہ (Perichondrium)، ۴۔ کہفۂ لبّی (Medullary cavity)، ۵۔ گرد عظمہ (Periosteum)، ۶۔ کیسہ (غلاف) (Capsule)، ۷۔ غشاء زلالی (Synovial membrane)، ۸۔ کہفۂ مفصلی (Joint cavity)۔
۹۔ غضروفِ مفصلی (Articular cartilage)، ۱۰۔ عظم مشبک (Cancellous bone)، ۱۱۔ عظم جامد (ٹھوس ہڈی) (Compact bone)۔

اِن میں کا اوّلیں میزوڈرم (میاں آدمہ) مختلف شکلیں اختیار کرتا ہے۔
مفاصل کے تین اقسام ہیں:۔ ایک سِن آرتھروسس (synarthrosis=

CC-0. In Public Domain. Gurukul Kangri Collection, Haridwar

Digitized by Arya Samaj Foundation Chennai and eGangotri

موثق الحرکت) جو متحرک نہیں ۔ دوسرے ایمفی آرتھروسس (amphiarthrosis= عبیر الحرکت) جو قلیل الحرکت ہیں ۔ اور تیسرے ڈایارتھروسس (diarthrosis= سلس الحرکت) جو آزادانہ حرکت رکھتے ہیں ۔

سن آرتھروسس (موثق الحرکت مفصل) میں ہڈیوں کا درمیانی میزوڈرم (میاں آدمہ) لیفی ہو جاتا ہے اور دونوں ہڈیوں کو مستحکم طور پر جوڑ دیتا ہے ، جیسا کہ کھوپڑی کی ہڈیوں کے مفصل میں ہوتا ہے ۔ ایسے مفصل کو فائبرس جائنٹ (fibrous joint= لیفی مفصل) بھی کہتے ہیں ۔

ایمفی آرتھروسس (عبیر الحرکت مفصل) میں بعض اوقات درمیانی میزوڈرم (میاں آدمہ) غضروفی ہو جاتا ہے ۔ ایسے مفصل کو غضروفی مفصل (cartilage joint) کہتے ہیں ۔ مہروں (vertebræ) کے درمیان کا میزوڈرم (میاں آدمہ) فائبرو کارٹلیج (لیفی غضروف) میں مبدل ہو جاتا ہے ۔

ڈایارتھروسس میں عموماً اولیں میزوڈرم (میاں آدمہ) غائب ہو جاتا ہے جس سے ایک مفصلی کہفہ (joint cavity) بنتا ہے ۔ بعض اوقات یہ میزوڈرم (میاں آدمہ) ایک غضروفی قرص بنجاتا ہے ۔ (جیسے کہ اسٹرنو کلیویکیولر جائنٹ یعنے قصی ترقوی مفصل میں) ، اور اس کہفہ کو دو حصوں میں منقسم کر دیتا ہے ۔

وہ غشاء جو ہڈیوں کے اوپر بنتی ہے اور پھر ایک ہڈی سے دوسری ہڈی پر پہنچتی ہے اور ہڈیوں پر پیری آسٹیئم (periosteum= گرد عظمہ) بنتی ہے ، مفاصل پر کا کیپسول (capsule= کیسہ) بنجاتی ہے ۔ اس کیسہ کی عمقی سطح پر کے خلیے سائنوئیل (synovial= زلابی) خلیوں میں متبدل ہو جاتے ہیں اور ان سے سائنوئیل فلوئڈ (synovial fluid= زلابی سیال) کا افراز ہوتا ہے ۔ کیپسول (غلاف مفصل) کے موٹے ہونے سے رباطات (ligaments) پیدا ہوتے ہیں ۔ ان کے علاوہ عضلات کے اوتار (tendons) یا صفاقات (aponeuroses) کی ترمیم سے بھی رباطات بنجاتے ہیں ۔ بعض مفاصل علاوہ ان رباطات کے وتروں (tendons) اور صفاقات (aponeuroses) سے بھی استحکام حاصل کرتے ہیں ۔

CC-0. In Public Domain. Gurukul Kangri Collection, Haridwar

Digitized by Arya Samaj Foundation Chennai and eGangotri

چہرہ

(FACE)

چہرہ مضغہ کے اُس قیفالی حصّہ سے نمو پذیر ہوتا ہے جو بل کھا کر سامنے کی طرف فرنٹونیزل پروسس (frontonasal process= جبہی انفی زائدہ) بنتا ہے اور اُس محراب سے، جو اس زائدے کے بُعدی طرف پیدا ہوتی ہے اور منڈیبولر آرچ (mandibular arch= چانوی محراب) کہلاتی ہے۔ اِن دونوں حصوں کے درمیان دہن کا ایک نشیب ہوتا ہے، جسے سٹوموڈیئم (stomodæum= فمِ اوّلی) کہتے ہیں۔ یہ پریمیٹو فیرنکس (primitive pharynx= ابتدائی بلعوم) بکّو فیرنجیل مہبرین (buccopharyngeal membrane= خدّی بلعومی غشاء) کے ذریعہ علیحدہ ہوتا ہے۔ لیکن تیسرے ہفتہ میں یہ غشاء غائب ہو جاتی ہے اور اسٹوموڈیئم (فمِ اوّلی) پریمیٹو فیرنکس (ابتدائی بلعوم) میں کھلتا ہے۔

سٹوموڈیئم (فمِ اوّلی) کے حدود اوپر کی طرف فرنٹونیزل پروسس (جبہی انفی زائدہ)، نیچے کی طرف منڈیبولر پروسس (چانوی زائدہ)، اور اطراف میں اِس کے زائدے میکزلری پروسسز (فکّی زائدے) ہیں۔ فرنٹونیزل پروسس (جبہی انفی زائدے) میں دو ابھار پیدا ہوتے ہیں۔ جن کو اولفکٹری پلیٹس (olfactory plates= شمّی صحفے) کہتے ہیں۔ یہ نیچے کو دب کر اولفکٹری پٹس (olfactory pits= شمّی گڑھے) بناتے ہیں۔ یہ نشیب فرنٹونیزل پروسس (جبہی انفی زائدے) کو ایک اندرونی حصّہ، میڈیئل نیزل پروسس (medial nasal process= وسطانی انفی زائدہ)، اور دو جانبی حصّوں، لیٹرل نیزل پروسسز (lateral nasal processes= جانبی انفی زائدوں) میں منقسم کرتے ہیں۔ میڈیئل نیزل پروسس (وسطانی انفی زائدے) میں دونوں جانب ایک ایک اُبھار پیدا ہوتا ہے،

CC-0. In Public Domain. Gurukul Kangri Collection, Haridwar

Digitized by Arya Samaj Foundation Chennai and eGangotri

جس کو گلوبیولر پروسس (globular process= کُروی زائدہ) کہتے ہیں۔ یہ وسطانیاً نمو پاتا ہے اور اِس سے پری میکزلا (premaxilla= پیش فک) اور اوپر کے ہونٹ کا درمیانی حصہ بنتا ہے۔ میڈیئل نیزل پروسس (وسطانی انفی زائدے) کا وسطانی حصّہ دب جاتا ہے اور نیزل سپٹم (nasal septum= فاصلِ انف) کے نیچے کا حصّہ، یعنے کولومیلا (columella= ستونچہ) بناتا ہے۔ میڈیئل نیزل پروسس کا بالائی حصہ ناک کا پُل اور اُس کا راس بناتا ہے۔ نیزل سپٹم (فاصلِ انف) کے

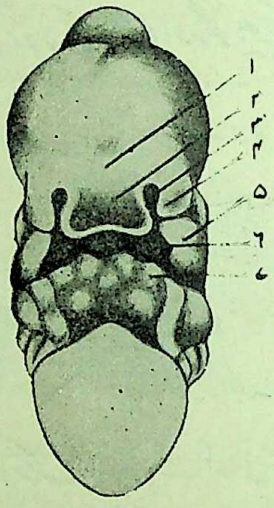

شکل ۳۰۔ تقریباً تیس دن کے انسانی جنین کا سر (بہ تتبع پیٹر)۔
١۔ ناک کا آئندہ راس (Future apex of the nose) ٢۔ وسطی انفی زائدہ (Medial nasal process)، ٣۔ شمّی گڑھے (Olfactory pits)، ٤۔ جانبی انفی زائدہ (Lateral nasal process)، ٥۔ فکی زائدہ (Maxillary process)، ٦۔ فمِ اولی (Stomodæum)، ٧۔ چانوی محراب (Mandibular arch)۔

اوپر کا حصہ دو پلیٹوں (صحفوں) سے بنتا ہے، جنھیں نیزل لیمینی (nasal laminæ= انفی ورقے) کہتے ہیں۔ یہ میڈیئل نیزل پروسس (وسطانی انفی زائدے)

CC-0. In Public Domain. Gurukul Kangri Collection, Haridwar

Digitized by Arya Samaj Foundation Chennai and eGangotri

سے پیچھے کو نمو پاتے ہیں اور بعد میں ممزوج ہو جاتے ہیں۔ نکھڑے (ala of the nose= جناح الانف) لیٹرل نیزل پروسس (جانبی انفی زائدے) سے پیدا ہوتے ہیں۔ اِسی زائدے سے اتھمائڈ (ethmoid= مصفاتی) کا ایک حصہ، انفیریر نیزل کنکا (inferior nasal concha= تحتانی اَنفی شحمہ)، جناحی غضاریف (alar cartilages) اور میکزلری بون (عظمِ فکی) کے لیکریمل (lacrimal= دمعی) اور فرانٹل (frontal= جبہی) زائدے بھی پیدا ہوتے ہیں۔

میکزلری پروسسز (فکی زائدے) دونوں جانب بڑھکر لیٹرل نیزل پروسسز (جانبی انفی زائدوں) کے ساتھ اوپر کی طرف اور گلوبیولر پروسس (کروی زائدے) کے ساتھ

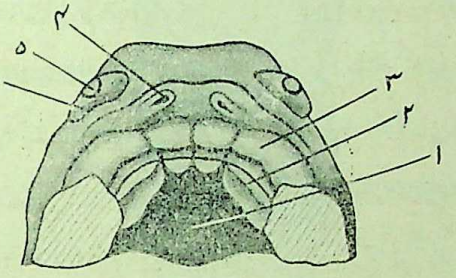

شکل ۳۱۔ نمو فک و حنک (۲½ ماہ کے انسانی جنین میں) (بہ تتبع ہزا)۔
۱۔ بلعوم (Pharynx)، ۲۔ حنک (Palate)، ۳۔ فکی زائدہ (Maxillary process)، ۴۔ منخر (Naris)، ۵۔ عدسہ (Lens)، ۶۔ چشم (Eye)۔

اندر کی طرف ممزوج ہو جاتے ہیں۔ لیکریمل سیک (lacrimal sac= تاچۂ دمعی) اور اُس کی قنات میکزلری پروسس (فکی زائدہ) اور لیٹرل نیزل پروسس (جانبی انفی زائدہ) کے خطِ امتزاج میں پیدا ہوتے ہیں۔ اوپر کے لبوں کا جانبی حصہ، نیریز (nares= منخرین) کا پچھلا حصہ اور پریمیٹو پیلیٹ (primitive palate= اوّلیں حنک) یعنے تالو، یہ میکزلری (فکی)، گلوبیولر (کروی) اور لیٹرل نیزل پروسسز (جانبی انفی زائدوں) کے ممزوج ہونے سے بنتے ہیں۔ میکزلری پروسس (فکی زائدہ) سے نیچے کے پپوٹے، گال، اوپر کے ہونٹ کا جانبی حصہ، زائگوماٹک (zygomatic= وَجنی) ہڈی اور

CC-0. In Public Domain. Gurukul Kangri Collection, Haridwar

Digitized by Arya Samaj Foundation Chennai and eGangotri

میکزلا (maxilla= فک) کا بیشتر حصہ بنتا ہے۔ مینڈی بیولر آرچ (mandibular arch= چانوی محراب) سے مینڈبل (mandible= چانہ) اور نیچے کے ہونٹ بنتے ہیں۔

اولفیکٹری پٹس (olfactory pits= شمی گڑھے) پیچھے کی طرف اولین جنک پر بڑھتے ہیں۔ ابتدا میں یہ بذریعہ بکّو نیزل ممبرین (خدّی انفی غشاء) منھ سے علیحدہ ہوتے ہیں، لیکن بعد میں پانچویں ہفتہ میں یہ غشاء غائب ہو جاتی ہے اور منھ اور ناک کا باہمی تعلق قائم ہو جاتا ہے۔ نویں ہفتہ میں ہر میکزلا سے ایک زائدہ جسے پیلیٹائن پروسس (جنکی زائدہ) کہتے ہیں نمو پاتا ہے، اور ان کے آپس میں نیز نیزل سیپٹم (فاصل انفی) سے ممزوج ہونے سے ہارڈ پیلیٹ (سخت تالو) کا بیشتر حصہ بنتا ہے۔ ہارڈ پیلیٹ (سخت تالو) کا بالکل سامنے کا حصہ پری میکزلی (premaxillæ= پیش فک) سے بنتا ہے۔ پیلیٹائن پروسس (جنکی زائدہ) سے ایک ثانوی بالیدگی پیچھے کی طرف بڑھتی ہے اور اسمیں پیلیٹائن مسلز (جنکی عضلات) پھیلتے ہیں، جو خطِ درمیانی میں ممزوج ہو کر نرم تالو (soft palate) اور لہاۃ (uvula) بناتے ہیں مستقل کونی (choanæ= قیفے) گیارھویں ہفتہ میں بنتے ہیں۔ غضروفی فاصل (cartilaginous septum) سامنے کو سپٹل کارٹلیج (فاصلی غضروف) اور پیچھے کو ووومر (vomer= میکعی) اور اِتھمائڈ (ethmoid= مصفاتی) کا عمودی صفحہ بنتا ہے۔ نیزل پلیٹ (انفی صفحہ) کے سامنے اور نیچے کی طرف سے ایک دو ادمی عطفہ (entodermal diverticulum) اوپر اور پیچھے کی طرف بڑھتا ہے اور جیکبسن کا ووومرونیزل آرگن (vomeronasal organ= میکعی انفی آلہ) بنتا ہے جو بعض حیوانات میں نمو یافتہ ہوتا ہے۔

بعض اوقات میکزلری (فکّی) اور دوسرے زائدے آپس میں ممزوج نہیں ہوتے جس سے خرگوش لبی (harelip) اور حنکِ مشقوق (cleft palate) کا عیب پیدا ہو جاتا ہے۔ جب میکزلری پروسس (فکّی زائدہ) گلوبیولر پروسس (کروی زائدہ) سے یا لیٹرل نیزل پروسس (جانبی انفی زائدہ) سے ممزوج نہیں ہوتا تو ہیرلپ (خرگوشی لب) پیدا ہو جاتا ہے۔ پیلیٹائن پروسس (فکی زائدوں) کے آپس میں نہ ملنے سے یا نیزل پروسس (انفی زائدوں) کے ساتھ نہ ملنے سے کلفٹ پیلیٹ (حنک مشقوق) پیدا ہوتا ہے۔ ہیرلپ (خرگوش لبی) اکثر کلفٹ پیلیٹ (حنک مشقوق) کے ساتھ پائی جاتی ہے۔

CC-0. In Public Domain. Gurukul Kangri Collection, Haridwar

Digitized by Arya Samaj Foundation Chennai and eGangotri

بلعوم
(PHARYNX)

پیش روده (foregut) کا قیفالی سرا متسع ہوکر اوّلین بلعوم (primitive pharynx) بنتا ہے۔ خدّی بلعومی غشاء (بگو فیرنجیل ممبرین) کے غائب ہونے سے

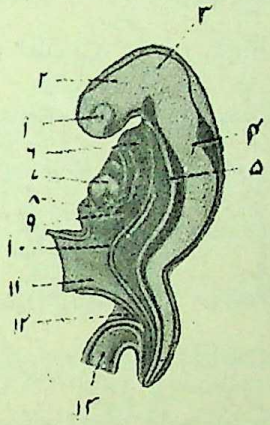

شکل ۳۲۔ تیسرے ہفتہ کے انسانی مضغہ کی وسطی تراش (زنگیر کے ایک نمونہ سے بہ تتبع ہنر)۔

۱۔ بصری حویصلہ (Optic vesicle)، ۲۔ میاں مخ (Mesencephalon)، ۳۔ تنگنائے (Isthmus)، ۴۔ لبّی مخ (Myelencephalon)، ۵۔ حبل ظہری (Notochord)، ۶۔ ابتدائی بلعوم (Primitive pharynx)، ۷۔ قلب (Heart)، ۸۔ جگر (Liver)، ۹۔ پیش روده (Foregut)، ۱۰۔ میاں روده (Midgut)، ۱۱۔ تاچۂ زردینی (Yolk sac)، ۱۲۔ پس روده (Hindgut)، ۱۳۔ ساق جسم (Bodystalk)۔

CC-0. In Public Domain. Gurukul Kangri Collection, Haridwar

Digitized by Arya Samaj Foundation Chennai and eGangotri

اس کا تسلسل سٹومو ڈیم (stomodæum = فم اوّلی) سے ہو جاتا ہے۔ بلعوم کے اندرونی حصہ میں تیرہ ۱۳ نشیب پیدا ہوتے ہیں، جن میں سے پانچ نشیب (اور ممکن ہے کہ چھ نشیب ہوں، لیکن چھٹا نشیب چنداں نمایاں نہیں ہوتا) ہر ایک جانب اور تین نشیب درمیان میں واقع ہوتے ہیں۔ جانبی نشیب برانکیل پاؤچز (branchial pouches = خیشومی جیوب) کہلاتے ہیں۔ درمیانی نشیبوں میں سے ایک نشیب ظہری جانب بڑھکر سیسلز پاؤچ (Seessel's pouch = سیسلی جیب) بنجاتا ہے، جو ایک عارضی بافت ہے۔ ایک نشیب بطنی جانب نمو پذیر ہوکر تھائرائڈ گلینڈ (thyroid gland = غدۂ درقیہ) بنجاتا ہے۔ تیسرا نشیب سامنے اور ذنبی (caudal) جانب بڑھکر نظامِ تنفس (respiratory system) بناتا ہے۔ ان پانچ اندرونی نشیبوں سے متناظر، باہر کی طرف بھی پانچ بیرونی نشیب پیدا ہوتے ہیں، جن کو برانکیل کلفٹز یا گرووز (branchial clefts or grooves = خیشومی شقاقات یا میزاب) کہتے ہیں، یہ برانکیل کلفٹ (خیشومی شقاق) اپنے متناظر برانکیل پاؤچ (خیشومی جیب) سے کورنگ ممبرین (covering membrane = پوششی غشاء) کے ذریعہ علیحدہ ہوتے ہیں۔ یہ غشاء صرف اکٹوڈرم (بروں آدمہ) اور انڈوڈرم (دروں آدمہ) سے بنتی ہے اور خیشومی حیوانات میں غائب ہو جاتی ہے، جس سے گلپھڑوں کی درزیں (gill clefts) بنتی ہیں، دو جیوب (pouches) اور دو شقوق (clefts) کے درمیان کا حصہ مکثف (condensed) ہو جاتا ہے اور برانکیل آرچ (branchial arch = محراب خیشومی) کہلاتا ہے۔ ایسی پانچ محرابیں (ممکن ہے کہ چھ محرابیں ہوں لیکن چھٹی محراب نمایاں نہیں ہوتی) موجود ہوتی ہیں۔ پانچویں محراب باہر سے دکھائی نہیں دیتی۔ ان محرابوں کا ظہری سرا دماغ کے قریب ہوتا ہے لہذا ان کی عصبی رسد دماغ سے براہ راست پہنچ جاتی ہے۔

ان میں کی ہر ایک محراب میں ایک غضروفی عنصر ہوا کرتا ہے (جس سے غضروف یا ہڈی بنتی ہے)، ایک عضلی عنصر ہوتا ہے (جس سے عضلات کا نمو ہوتا ہے) ایک شریان ہوتی ہے [جو ایورٹک آرچ (aortic arch = محراب اُورطی) کہلاتی ہے]، اور ایک عصب موجود ہوتا ہے جس کا تذکرہ ہو چکا ہے۔

CC-0. In Public Domain. Gurukul Kangri Collection, Haridwar

Digitized by Arya Samaj Foundation Chennai and eGangotri

پہلی محراب کو مینڈیبولر آرچ (mandibular arch = چانوی محراب) کہتے ہیں۔ دوسری محراب کا نام ہیائڈ آرچ (hyoid arch = محراب لامی) ہے۔ تیسری، چوتھی اور پانچویں محرابوں کے کوئی خاص نام نہیں، لیکن بعض اوقات انھیں پہلی خاص محراب، دوسری خاص محراب اور تیسری خاص محراب کے ناموں سے یاد کیا جاتا ہے۔

مینڈیبولر آرچ (mandibular arch = چانوی محراب) اور ہیائڈ آرچ (hyoid arch = لامی محراب) بہت سرعت سے نمو پاتی اور مابقی زیرین محرابوں کو ڈھانک دیتی ہیں۔ اس عمل کو طباقیت (operculation) کہتے ہیں۔ اس تراکب

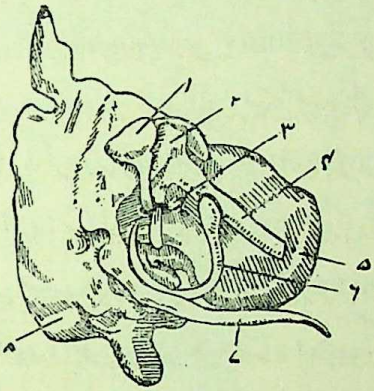

شکل ۳۳-۸۰ ملی میٹر طول کے انسانی جنین میں خطۂ سمعی کا خشائی کالبد (زینگلر کے ایک نمونہ سے بہ تتبع ہرٹ وگ)۔

۱۔ سندان (Incus)، ۲۔ مطرقہ (Malleus)، ۳۔ رکاب (Stapes)، ۴۔ غضروف میکل (Meckel's cartilage)، ۵۔ کیسۂ سمعی (Auditory capsule)، ۶۔ حلقۂ طبلی (Tympanic ring)، ۷۔ ابریہ (Styloid)، ۸۔ حلیمہ (Mastoid)۔

(overlapping) کے مقام پر ایک نشیب پیدا ہو جاتا ہے، جس کو سروائیکل سائنس (cervical sinus = عنقی جوف) کہتے ہیں۔ یہ جوف ایک حویصلہ (vesicle) بنجاتا ہے اور عموماً آٹھویں ہفتہ میں غائب ہو جاتا ہے۔ بعض اوقات یہ حویصلہ دراصل

CC-0. In Public Domain. Gurukul Kangri Collection, Haridwar

Digitized by Arya Samaj Foundation Chennai and eGangotri

غائب نہیں ہوتا بلکہ ایک سیال سے پُر ہو کر ایک برانکئیل سسٹ (branchial cyst = خیشومی دُویرہ) کی صورت اختیار کر لیتا ہے۔

مینڈیبولر آرچ (چانوی محراب) سٹوموڈیم (stomodæum = فمِ اوّلی) اور پہلی خیشومی شق (1st branchial cleft) کے درمیان واقع ہوتا ہے۔ اس محراب کے غضروفی عنصر کو میکلز کارٹلیج (Meckel's cartilage = غضروف میکل) کہتے ہیں، جس کے سامنے کے حصے سے مینڈیبل (mandible = چانہ) کا ایک حصہ پیدا ہوتا ہے۔ اس کا درمیانی حصہ انحطاط پذیر ہو کر سفینو مینڈیبولر لگمنٹ (sphenomandibular ligament = وتدی چانوی رباط) بنتا ہے۔ اور اس کے ظہری حصہ سے کان کی دو چھوٹی ہڈیاں (اُستیخسے: ossicles) یعنے میلئیس (malleus = مطرقی) اور انکس (incus = سندانی) بنتی ہیں۔ چانوی محراب کے عضلی عنصر سے چبانے کے عضلات اور مائلو ہیائڈ (mylohyoid = چانی لامی)، ڈائگاسٹرک (دوشکمی عضلہ) کا اگلا بطن (anterior belly of the digastric) اور ٹنسر ٹمپانائی (tensor tympani = ناشرۃ الطبل عضلات) نمو یاب ہوتے ہیں۔ زبان کے سامنے دو ثلث حصہ بھی اسی محراب کے بازوؤں سے نمو پاتا ہے۔ زائگو میٹک (zygomatic = وجنی) ہڈی اور اوپر کے جبڑے (فک: maxilla) کا بیشتر حصہ بھی اسی سے بنتا ہے۔ اس محراب کا عصب مینڈیبولر نرو (mandibular nerve = عصب چانوی) ہے، اور اس کی شریان انٹرنل میکزلری (internal maxillary = داخلی فکی شریان) ہوتی ہے۔

دوسری یا ہیائڈ آرچ (لامی محراب) پہلے اور دوسرے شقوں کے درمیان واقع ہے۔ اس کے غضروفی عنصر کو ہیائڈ بار (hyoid bar = لامی سلاخ) کہتے ہیں۔ اس کے سامنے کا حصہ تیسری محراب کے غضروف کے سامنے کے حصے کے ساتھ ممزوج ہو کر لامی ہڈی کا جسم (body of the hyoid bone) بناتا ہے، جسے بیزی ہائل (basihyal = قاعدی لامی) کہتے ہیں۔ درمیانی حصے سے لامی ہڈی کا چھوٹا قرن (lesser cornu) (قرنی لامی: ceratohyal) بنتا ہے۔ نیز درمیانی حصے کے انحطاط پذیر ہونے سے اسٹائلو مینڈیبولر لگمنٹ (برلامی: epihyal) بنتا ہے

CC-0. In Public Domain. Gurukul Kangri Collection, Haridwar

Digitized by Arya Samaj Foundation Chennai and eGangotri

اس کے ظہری حصے سے سٹائلائڈ پروسس (styloid process = اِبری زائدہ) (اِبری لامی اور طبلی لامی: stylohyal and tympanohyal) اور کان کی تیسری چھوٹی ہڈی اِسٹیپیز (stapes = رکابیہ) بنتی ہے۔ اِس کے عضلات سے عضلاتِ اظہار (muscles of expression) (وجہی عضلات)، ڈائگاسٹرک (digastric = دوشکمی عضلے) کا پچھلا بطن، اور اسٹیپیڈیس (stapedius = عضلہ رکابیہ) بنتا ہے۔ اِس محراب کا عصب فیشیل نرو (عصبِ وجہی)، اور شریان ایکسٹرنل میگزلری آرٹری (بیرونی فکی شریان) ہے۔

تیسری برانکیئل آرچ (خیشومی محراب) (جسے پہلی حقیقی محراب بھی کہتے ہیں) کے غضروفی عنصر کا اگلا حصہ لامی محراب کے غضروف کے اگلے حصے سے ملکر جسم لامی (body of the hyoid) بنتا ہے، اس طرح ظاہر ہوگا کہ جسم لامی کی تکمیل دو محرابوں، یعنے دوسری اور تیسری محرابوں کے امتزاج سے ہوتی ہے۔ انھیں دوسری اور تیسری محرابوں کے امتزاج سے زبان کا پچھلا دو ثلث حصہ تکمیل ہوتا ہے۔ اِس محراب کے عضلات بلعومی عضلات (pharyngeal muscles) ہیں۔ اِس کا عصب گلاسوفرنجیئل (glosso-pharyngeal = لسانی بلعومی)، اور اِس کی شریان لنگول آرٹری (لسانی شریان) ہے۔

چوتھی اور پانچویں خیشومی محرابوں (دوسری اور تیسری حقیقی محرابوں) کے غضروفی عنصر سے تھائرائڈ (thyroid = درقیہ) اور کرائکائڈ (cricoid = حلقہ نما) غضروف پیدا ہوتی ہیں۔ ان کے عضلات بلعومی (فرنجیئل) اور حنجری عضلات (لرنجیئل مسلز) ہیں۔ ان محرابوں کا عصب ویگس (vagus = عصب تائیہ) ہے اور اِن کی شریان سوپیریر تھائرائڈ آرٹری (superior thyroid artery = فوقانی درقی شریان) ہے۔

پہلے خیشومی میزاب (1st branchial groove) سے کونکا (concha = صدفہ) اور اکسٹرنل آڈٹری میٹس (external auditory meatus = بیرونی سمعی منفذ) بنتے ہیں۔ مینڈیبولر (چانوی) اور ہیائڈ (لامی) محرابوں پر چھ ذرنے (tubercles) پیدا ہوتے ہیں، جن کے الحاق و تشکیل سے آریکل (auricle =

CC-0. In Public Domain. Gurukul Kangri Collection, Haridwar

Digitized by Arya Samaj Foundation Chennai and eGangotri

اُذین) بنتا ہے۔ مابقی خیشومی میزاب غائب ہوجاتے ہیں اور ان کے کوئی آثار باقی نہیں رہتے۔

پہلی اور دوسری بلعومی جیبوں کے دب جانے سے ایک تقعر پیدا ہوجاتا ہے، جس کو ٹیبو ٹمپنک رسس (tubotympanic recess = انبوبی طبلی گوشہ) کہتے ہیں۔ اِس سے ٹمپنک کیویٹی (tympanic cavity = کہفہ طبلی) اور آڈیٹری ٹیوب (auditory tube = انبوبۂ سمعی) کا نمو ہوتا ہے۔ ان جیبوں کے درمیان کی پوشش غشاء میں میزوڈرم (میاں ادمہ) پھر بڑھکر داخل ہوکر ٹمپنک ممبرین (tympanic membrane = غشاء طبلی) بنجاتا ہے۔ دوسری بلعومی جیب کے ظہری حصّے سے ٹانسل (tonsil = لوزہ) اور اُس کے اوپر کا حُفرہ (فوق اللوزی حُفرہ supratonsillar fossa:) بنتا ہے۔ تیسری بلعومی جیب سے تھائمس (thymus = تیموسیہ) اور نیچے کا پارا تھائرائڈ (inferior parathyroid = تحتانی نزد درقیہ) بنتا ہے، کیونکہ تھائمس (تیموسیہ) نیچے کی طرف اُتر آتا ہے اس لئے اس کے ساتھ کا پارا تھائرائڈ (نزد درقیہ) بھی نیچے اتر جاتا ہے اور نیچے کا پارا تھائرائڈ (نزد درقیہ) بنجاتا ہے۔ سِن بلوغ میں تیسری جیب کا محلِ وقوع پائری فارم فوسا (piriform fossa = حفرۂ کمثری) سے ظاہر ہوتا ہے۔ چوتھی جیب سے اوپر کا پارا تھائرائڈ (superior parathyroid = فوقانی نزد درقیہ) بنتا ہے۔ پانچویں جیب سے اُلٹیمو برانکئیل باڈی (ultimobranchial body = آخری خیشومی جسم) بنتا ہے، جو تھائرائڈ (درقیہ) کے نامکمل مبادی کے ساتھ ممزوج ہوجاتا ہے، لیکن اُس کے نمو میں کوئی حصّہ نہیں لیتا۔

CC-0. In Public Domain. Gurukul Kangri Collection, Haridwar

Digitized by Arya Samaj Foundation Chennai and eGangotri

نظام ہاضمہ

(DIGESTIVE SYSTEM)

ہاضمہ کی اولین نالی (معاء) فورگٹ (foregut = پیش معاء)، مڈگٹ (midgut = درمیانی معاء) اور ہائنڈگٹ (hindgut = پس معاء) پر مشتمل ہے۔

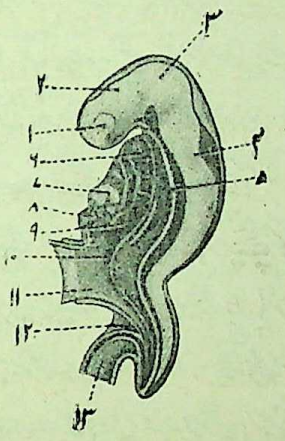

شکل ۳۴۔ تیسرے ہفتے کے انسانی مضغہ کی وسطی تراش (زیگلر کے ایک نمونہ سے بہ تتبع ہنز)۔

۱۔ بصری حویصلہ (Optic vesicle)، ۲۔ میاں مخ (Mesencephalon)، ۳۔ تنگنائے (Isthmus)، ۴۔ لُبّی مخ (Myelencephalon)، ۵۔ حبل ظہری (Notochord)، ۶۔ ابتدائی بلعوم (Primitive pharynx)، ۷۔ قلب (Heart)، ۸۔ جگر (Liver)، ۹۔ پیش روده (Foregut)، ۱۰۔ میاں روده (Midgut)، ۱۱۔ تاچۂ زردینی (Yolk sac)، ۱۲۔ پس روده (Hindgut)، ۱۳۔ ساقِ جسم (Bodystalk)۔

CC-0. In Public Domain. Gurukul Kangri Collection, Haridwar

Digitized by Arya Samaj Foundation Chennai and eGangotri

فورگٹ (foregut = پیش معاء) جنین کے سرے پر پیری کارڈیئم (تاموس) کے پیچھے واقع ہے۔ اُس سے بلعوم (pharynx) مری (œsophagus) معدہ (stomach)، اور ڈوڈینم (duodenum = عفج) کا بیشتر حصہ بنتا ہے۔ تھائرائڈ (thyroid = غدۂ درقیہ)، پارا تھائرائڈ (parathyroid = نزد درقیہ)، تھائمس (thymus = غدہ تیموسیہ)، جگر (liver)، اور لبلبہ (pancreas) بھی اسی سے پیدا ہوتے ہیں۔

مڈگٹ (midgut = درمیانی معاء) اولین معاء کا درمیانی حصہ ہے۔ اِس سے چھوٹی آنت کا بیشتر حصہ بنتا ہے۔ یہ وٹلائن ڈکٹ (vitelline duct = زردینی قنات) کے ذریعہ تاچۂ زردی (yolk sac) سے الحاق پذیر ہوتی ہے۔

ہائنڈگٹ (hindgut = پس معاء) جنین کے ذنبی حصّے میں دُم کی طرف واقع ہوتا ہے۔ اِس سے اِلیئم (ilium = لفائفی) کا آخری حصہ، معاء کبیر [بجز مستقیمی قنال (rectal canal) کے ایک حصّے کے]، یوریکس (urachus = مُریطاء)، مثانہ (bladder)، نسوانی مجری البول (urethra = مبال) اور مردانہ مبال کا بیشتر حصہ بنتا ہے۔

ابتدا میں جنین کی خمیدگی کی وجہ سے پیریکارڈیل ایریا (pericardial area = تاموری رقبہ) جو قیفالی ہوتا ہے، صدر کی طرف اُتر آتا ہے، اس کے ساتھ ساتھ فوربرین (forebrain = پیش دماغ) بھی چلا آتا ہے۔ پیریکارڈیئم (تاموس) اور فوربرین (پیش دماغ) کے درمیان ایک نشیب پیدا ہوتا ہے، جس کو سٹوموڈیئم (stomodæum = فمّ اولی) کہتے ہیں۔ یہ نشیب پیش معاء (foregut) سے بذریعہ بکو فرنجیئل ممبرین (غدی بلعومی غشا) [جو صرف اکٹوڈرم (بروں ادمہ) اور انٹوڈرم (دروں ادمہ) پر مشتمل ہوتی ہے] منفصل ہوتا ہے۔ یہ غشاء تیسرے ہفتہ میں غائب ہو جاتی ہے، اور سٹوموڈیئم (فمّ اولی) کا رابطہ فورگٹ (پیش معاء) سے قائم ہو جاتا ہے۔ فورگٹ (پیش معاء) کا قیفالی حصّہ گردن اور دھڑ کی اطالت (elongation) کے ساتھ لمبا ہو کر بلعوم (pharynx) اور مری (œsophagus) بنتا ہے۔

CC-0. In Public Domain. Gurukul Kangri Collection, Haridwar

Digitized by Arya Samaj Foundation Chennai and eGangotri

فوربرین (پیش معاد) اور پیریکارڈیم (تادمور) کے درمیان دونوں جانب سے خیشومی محرابوں کے پیدا ہو جانے سے چہرہ اور گردن کے نمو میں مزید مدد حاصل ہوتی ہے۔ پہلی یا چانوی محراب (mandibular arch) سٹوموڈیم (فمّ اوّلی) کی زیرین بعنے ذنبی (caudal) سرحد بناتی ہے، اور اس کی دونوں جانب سے میکزلری پروسسز (maxillary processes= فکّی زائدے) پیدا ہوتے ہیں، جو سٹوموڈیم (فمّ اولی) کی جانب سرحد بناتے ہیں۔ سٹوموڈیم کی بالائی سرحد فوربرین (پیش دماغ) کے ایک ابھرے ہوئے حصے سے بنتی ہے، جس کو فرنٹو نیزل پروسس (frontonasal process= جبہی انفی زائدہ) کہتے ہیں۔ سٹوموڈیم (فمّ اولی) کے حدود میں ایک میزاب پیدا ہوتا ہے، جسے لیبیل گروو (labial groove= میزاب شفوی) کہتے ہیں۔ یہ میزاب باہر کی طرف ہونٹ اور گال کو اندر کے الوئیولر پروسس (alveolar process= جوفیزی زائدہ) سے علیحدہ کرتا ہے۔ اس اثناء میں جانبی حدود سے دو زائدے، جن کو پیلیٹائن پروسسز (palatine processes= حنکی زائدے) کہتے ہیں، پیدا ہوتے ہیں اور اندر کی طرف بڑھ کر وسطانیاً آپس میں ممزوج ہو کر نیچے منہ کے کہفہ (کہفۂ خدّی: buccal cavity) کو اوپر ناک کے کہفہ (کہفۂ انفی: nasal cavity) سے علیحدہ کرتے ہیں۔

زبان

(TONGUE)

زبان دو مختلف حصوں سے نمو پذیر ہوتی ہے: ایک وہ حصہ جو منہ سے تعلق رکھتا ہے اور چبانے میں کارآمد ہوتا ہے۔ اس کو خدّی (buccal) حصہ کہتے ہیں۔ اور دوسرا وہ حصہ جو بلعوم سے متعلق ہے اور نگلنے میں ممد ہوتا ہے۔ اسے بلعومی حصہ (pharyngeal part) کہتے ہیں۔

چانوی محراب میں ایک ابھار پیدا ہوتا ہے، جس کو ٹیوبرکیولم امپار (tuberculum impar= ورنۂ مجرّد) کہتے ہیں، جو بقول ہز (His) زبان کا اگلا دو ثلث حصہ بناتا ہے۔ لیکن بعد کے محققین، مثلاً کیلیئس (Kallius) وغیرہ نے

CC-0. In Public Domain. Gurukul Kangri Collection, Haridwar

Digitized by Arya Samaj Foundation Chennai and eGangotri

یہ ثابت کیا ہے کہ زبان کے سامنے کا بیشتر حصہ دو لسانی شگوفوں (lingual buds) سے بنتا ہے، جو چانوی محراب کے ہر ایک جانب سے پیدا ہو کر خطِ وسطی میں باہم ملکر ممزوج ہو جاتے ہیں۔ یہ امر مشتبہ ہے کہ آیا ٹیوبرکیولم امپار (درنۂ مجرد) زبان کی تکوین میں کچھ حصہ لیتا بھی ہے۔ نہایت ابتدائی جنین میں یا بعض اوقات جوان شخص میں اور بعض حیوانات میں زبان کے اگلے حصے کی دو شاخہ حالت سے اُسکے دوجانبی مبداء کا پتہ چلتا ہے۔ زبان کا پچھلا یا بلعومی حصہ ایک اُبھار سے نمو پاتا ہے، جس کو کوپیولا (copula = رابطہ) کہتے ہیں۔ یہ دوسری اور تیسری حشائی محرابوں کے سامنے کے ممزوج بروں سے بنتا ہے۔ زبان کے ان دو حصوں کے مقامِ اتصال پر ایک V کی شکل کا میزاب ہوتا ہے جسکو سلکس ٹرمینیلس (sulcus terminalis = شقِ منتہائی) کہتے ہیں۔ اس میزاب کے راس سے تھائرائڈ (درقیہ) کا شگوفہ پیدا ہوتا ہے جو ایک وسطی عطفہ (median diverticulum) کی طرح ہوتا ہے، اور یہاں ایک چھوٹا سا گڑھا موجود ہوتا ہے جسکو فورامن سیکم (foramen cæcum = ثقبۂ اعور) کہتے ہیں۔

غدۂ درقیہ

(THYROID GLAND)

غدۂ درقیہ چوتھے ہفتہ میں ٹیوبرکیولم امپار (tuberculum impar = درنۂ مجرد) کے پیچھے ایک شگوفہ کی شکل میں نمودار ہوتا ہے۔ یہ شگوفہ گردن میں اُتر آتا ہے اور اس کے بازوؤں پر دوجانبی لختے (lobes) پیدا ہوتے ہیں۔ اصلی شگوفہ استھمس (isthmus = تنگنائے) بنجاتا ہے، اور جانبی لختے (lobes) درقیہ کے جانبی لختے (lobes) بنجاتے ہیں۔ اس کی ڈنڈی (stalk) جس کے ذریعہ یہ شگوفہ گردن میں اترتا ہے، تھائروگلاسل ڈکٹ (thyroglossal duct = درقی لسانی قنات) کے نام سے موسوم کی جاتی ہے۔ یہ دوسرے ماہ میں زیادہ تر غائب ہو جاتی ہے، بجز اپنے بالائی لسانی حصے کے جو فورامن سیکم (ثقبۂ اعور) بنتا ہے اور نیچے کے حصے کے جو پیرامڈل لوب (pyramidal lobe = ہرمی لختہ) بنتا ہے۔ بعض اوقات

CC-0. In Public Domain. Gurukul Kangri Collection, Haridwar

Digitized by Arya Samaj Foundation Chennai and eGangotri

تھائروگلوسل ڈکٹ (درقی لسانی قنات) باقی رہ جاتی ہے۔ یہ کرائیکائڈ کارٹلیج (cricoid cartilage = حلقہ نما غضروف) اور تھائرائڈ کارٹلیج (thyroid cartilage = غضروف درقی) کے سامنے سے ہوتی ہوئی ہیائڈ (لامی) ہڈی سے تعلق رکھتی ہوئی گزرتی ہے۔ بعض اوقات اس قنات میں غدی بافت کا نمو ہوجاتا ہے، اور بعض اوقات اس کے ممر میں دُوَیرے (cysts) بھی پیدا ہوجاتے ہیں۔ الٹیموبرانکیل باڈی (آخری خیشومی جسم) جو پانچویں جیب سے پیدا ہوتا ہے، اگرچہ تھائرائڈ (درقیہ) سے متعلق ہوتا ہے لیکن اُس کی ساخت میں کوئی حصہ نہیں لیتا، کیونکہ انسان میں یہ جسم ایک عارضی ساخت ہے جو غائب ہوجاتی ہے۔

پیرا تھائرائڈ (parathyroid = نزد درقی) غدد تیسری اور چوتھی بلعومی جیبوں سے پیدا ہوتے ہیں۔ تیسری جیب سے (جس سے تھائمس یعنے غدہ تیموسی بھی پیدا ہوتا ہے) پیدا ہونے والی جوڑی تھائمس (تیموسیہ) کے ساتھ نیچے کو اُتر آتی ہے، اور انفیریر پیرا تھائرائڈ (inferior parathyroid = زیریں نزد درقیہ) بنجاتی ہے۔ چوتھی جیب سے پیدا ہونے والی جوڑی اپنے مقام پر قائم رہتی ہے اور سپیریر پیرا تھائرائڈ (superior parathyroid = بالائی نزد درقیہ) کے نام سے موسوم کی جاتی ہے۔

ریقی غدد

(SALIVARY GLANDS)

ریقی غدد ایک میزاب سے نمو پذیر ہوتے ہیں۔ یہ میزاب بعد میں نالی ہوجاتا ہے۔ اس نالی کے منتہائی حصے سے بہت سے ٹھوس شگوفے پیدا ہوتے ہیں جو بالآخر کھوکھلے ہوکر غدہ کے عُنیبات (acini) بنجاتے ہیں۔ اصلی نالی قنات بن جاتی ہے اور شگوفوں کے سرحلمی خلیئے نمو پذیر ہوکر غدہ کے افرازی خلیئے بنجاتے ہیں اور اصلی نالی کے خلیئے نمو پاکر قنات کے استری خلیئے بنجاتے ہیں۔

پیروٹڈ گلانڈ (parotid gland = غدۂ نکفیہ) چوتھے ہفتہ میں ایک میزاب سے نمو پاتا ہے، جو چانوی (mandibular) محراب اور فکی (maxillary)

CC-0. In Public Domain. Gurukul Kangri Collection, Haridwar

Digitized by Arya Samaj Foundation Chennai and eGangotri

زائدہ کے درمیان ہوتی ہے۔ سب میکزلری (submaxillary = زیرفکّی) اور سب لنگول (sublingual = زیرلسانی) غدد بھی اپنے اپنے مقامات سے اسی طرح کچھ عرصے کے بعد نمو پاتے ہیں۔

دانت

(TEETH)

دانت کے خاص حصے اِنامل (enamel = مینا) ڈنٹین (dentine = دندین) اور ٹوتھ پلپ (tooth pulp = لُبِّ دندان) ہیں۔ دودھ کے دانت ایک تاچہ (sac) میں ملفوف رہتے ہیں۔ یہ تاچہ کچھ عرصہ کے بعد جذب ہو کر

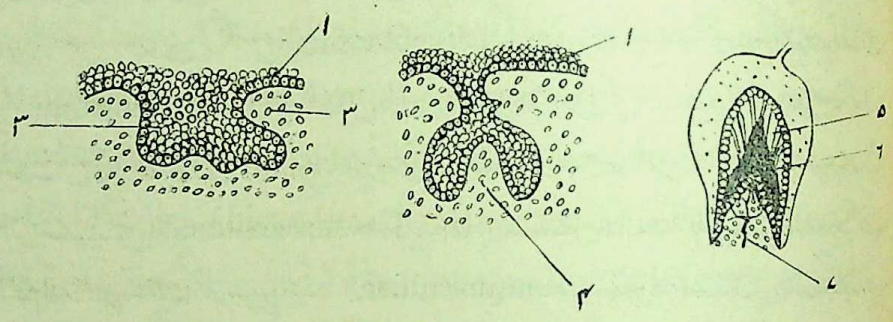

شکل ۳۵۔ دانت کا نمو۔

۱۔ بروں اَدمہ (Ectoderm)، ۲۔ دندانی ورقہ (Dental lamina)، ۳۔ میاں اَدمہ (Mesoderm)، ۴۔ میاں اَدمہ جس سے لُبِّ دندان بن رہا ہے (Mesoderm forming tooth pulp)، ۵۔ مینا (Enamel)، ۶۔ دندین (Dentine)، ۷۔ لُبِّ دنداں کی عرق (Vessel of the tooth pulp)۔

غائب ہو جاتا ہے اور دانت نکل آتے ہیں۔ دانت کا تاچہ اور مینا (انامل) اِکٹوڈرم (بروں اَدمہ) کے اُس حصے سے بنتے ہیں جو اوّلی جوفیزی زائدہ کو ڈھانکتا ہے۔ ڈنٹین (دندین) اور ٹوتھ پلپ (لُبِّ دندان) میزوڈرم (میاں ادمہ) سے نمو پاتے ہیں۔

CC-0. In Public Domain. Gurukul Kangri Collection, Haridwar

Digitized by Arya Samaj Foundation Chennai and eGangotri

چھٹے ہفتہ میں اوّلی جوفیزی زائدہ کے اِکٹوڈرم (بروں ادمہ) میں ایک ہموار دبازت ڈنٹل لیمنا (dental lamina = دندانی ورقہ) پیدا ہوتی ہے، جس میں سے دس زائدے ہر جبڑے کی گہرائی میں نمو پاتے ہیں، یہ زائدے دانتوں کا پیش خیمہ ہوتے ہیں۔ ہر زائدہ سے ایک پیالہ نما ساخت بن جاتی ہے، جس میں زیر اُفتادہ میزوڈرم (میاں ادمہ) داخل ہو جاتا ہے۔ اِکٹوڈرم (بروں ادمہ) چرکر دو حصوں میں منقسم ہو جاتا ہے، اُس کا ایک حصہ ٹوتھ سیک (tooth sac = دندانی تاچہ) اور دوسرا عمیق حصہ اِنامل (مینا) بنجاتا ہے۔ پیالہ نما ساخت کے اندر کے میزوڈرم (میاں ادمہ) کے بھی دو حصے ہو جاتے ہیں۔ ایک حصہ ڈنٹین (دندین) بنتا ہے اور دوسرا حصہ ٹوتھ پلپ (لُبّ دندان) بنتا ہے۔ اسی سے دانتوں کے عروق دمویہ پیدا ہوتے ہیں اور اِس میں اعصاب اور لمفی عروق کا بھی گزر ہو جاتا ہے۔ اِنامل (مینا) اور ڈنٹین (دندین) تکلس (calcification) کی وجہ سے بہت سخت ہو کر جرم دندان (tooth substance) بنجاتے ہیں۔ ان عارضی دانتوں کی اندرونی سمت یعنے زبان کیطرف عمیق ترحصے میں مستقل دانت نمو پاتے ہیں۔ ان میں کے وہ دانت جو عارضی دانتوں کے بدل ہوتے ہیں، سکسیشنل (successional = قایم مقام) مستقل دانت کہلاتے ہیں اور جو دانت انکے علاوہ نمو پاتے ہیں اُنکو سوپر ایڈڈ (superadded = مستزاد) مستقل دانت کہتے ہیں۔

حنکی لوزہ

(PALATINE TONSIL)

دوسری بلعومی جیب کا ظہری سرا سائنس ٹونسیلیرس (sinus tonsillaris = لوزی جوف) بنتا ہے۔ اس کا اوپر والا سرا سوپرا ٹونسیلر فوسا (supratonsillar fossa = فوق اللوزی حفرہ) بنجاتا ہے، اور نیچے کے سرے سے ٹھوس شگوف نمایاں ہو کر دونوں سرے زیر افتادہ میزوڈرم (میاں ادمہ) میں داخل ہو جاتے ہیں۔ ان میں سے بعض شگوفوں میں خلیوں کے انحطاط پذیر ہونے اور جھڑ جانے کی وجہ سے گڑھے پڑ جاتے ہیں، جن کو کرپٹس (crypts = خافیات) کہتے ہیں۔ ان خافیوں کے درمیان اور گرد و پیش لمف آسا بافت (lymphoid tissue) جمع ہو جاتی ہے، جس سے

CC-0. In Public Domain. Gurukul Kangri Collection, Haridwar

Digitized by Arya Samaj Foundation Chennai and eGangotri

لمف آسا فولیکلز (lymphoid follicles = لمف آسا جرابیں) بنتی ہیں۔ ایک درز لوزہ کے اوپر کی جانب نمایاں ہوتی ہے۔ اسے انٹراٹونسیلر کلفٹ (intratonsillar cleft = دروں لوزی درز) کہتے ہیں۔ یہ دوسری بلعومی جیب کا مابقی حصہ ہے۔

تیموسیہ

(THYMUS)

تیسری بلعومی جیب سے ایک عطفہ (diverticulum) دُم کی طرف نمودپذیر ہوتا ہے اور مقابل جانب کے ایسے ہی عطفہ کے ساتھ ملکر تھائمس گلانڈ (غدۂ تیموسی) بنتا ہے۔ اس غدہ کی ڈنڈی ابتدا میں کھوکھلی ہوتی ہے، لیکن بعد میں انحطاط پذیر ہوکر ایک لیفی حبل (fibrous cord) کی صورت اختیار کرکے غائب ہوجاتی ہے۔ اس عطفہ کے خلیوں کی تعداد میں زیادتی واقع ہوتی ہے اور اس میں لمف آسا بافت داخل ہوجاتی ہے۔ اس طرح دو سال کی عمر تک اس کا نمو جاری رہکر درجۂ اتم کو پہنچ جاتا ہے اور ازاں بعد زمانۂ بلوغ کے قریب اس غدہ کا ذبول (atrophy) واقع ہوتا ہے۔ بعض اوقات تیموسیہ باقی رہ جاتا ہے، ایسی حالت کو اسٹیٹس لمفاٹکس (status lymphaticus = حالت لمفیہ) کہتے ہیں۔ اس حالت میں جسم کی لمفی بافت عموماً بڑھ جاتی ہے۔ ایسی حالت میں مریض کو بے ہوش کرنے کے لئے کلوروفارم کا استعمال خطرہ سے خالی نہیں۔ بعض اوقات تھائمس (تیموسیہ) کے ایک حصے کا نمو چوتھی جیب سے بھی ہوتا ہے۔

غدۂ نخامیہ

(HYPOPHYSIS)

ہائپوفسس (غدۂ نخامیہ) کے دو حصے ہوتے ہیں:۔ ایک اگلا حصہ (pars anterior) جو سامنے کے لختے (لوب) اور درمیانی حصے (pars intermedia) پر مشتمل ہے، اور دوسرا پچھلا حصہ یا لختۂ موخر (posterior lobe)۔ اس غدہ کا نمو دماغ کی عصبی بافت سے اور سٹوموڈیم (فم اوّلی) کے سرحلمی خلیوں

CC-0. In Public Domain. Gurukul Kangri Collection, Haridwar

Digitized by Arya Samaj Foundation Chennai and eGangotri

(epithelium cells) سے ہوتا ہے، اور یہ دونوں اکٹوڈرم (بروں ادمہ) سے ماخوذ ہیں۔ سامنے کا لختہ ایک عطفہ کی شکل میں سٹوموڈئیم (فم اوّلی) سے نمو پاتا ہے اور بکّو فرنجئیل ممبرین (buccopharyngeal membrane = غدّی بلعومی غشا) کے سامنے واقع ہوتا ہے۔ یہ عطفہ اوپر کی طرف نوٹوکارڈ (حبل ظہری) کے سامنے فوربرین (forebrain = پیش دماغ) کے قاعدہ تک بڑھکر ایک حویصلہ بنتا ہے، جسے راتھکی کی جیب (Rathke's pouch) کہتے ہیں۔ یہاں یہ تھیلی ایک دوسرے عطفہ سے ملاقی ہوتی ہے، جو پیش دماغ کے تیسرے بُطین (third ventricle) کے قاعدے سے پیدا ہوتا ہے اور لختۂ موخر بنتا ہے۔ یہ دونوں عطفے باہم ممزوج ہوجاتے ہیں۔ راتھکی کی جیب کی اگلی دیوار سے اس غدّہ کا اگلا حصہ (pars anterior) بنتا ہے۔ اُس کی پچھلی دیوار سے غدّہ کا درمیانی حصہ (pars intermedia) بنجاتا ہے۔ اگلا لختہ کچھ عرصہ تک سٹوموڈئیم (فم اوّلی) سے جڑا ہوا رہتا ہے اُس کے اندر کا کہفہ عموماً غائب ہوجاتا ہے، لیکن بعض اوقات ایک درز باقی رہ جاتی ہے، جو اگلے اور درمیانی حصوں کے مابین واقع ہوتی ہے۔ لختۂ موخر میں ایک کہفہ ہوتا ہے، جو دماغ کے تیسرے بُطین سے تعلق رکھتا ہے۔ یہ کہفہ بھی غائب ہوجاتا ہے، لیکن یہ لختہ پیش دماغ سے بذریعہ انفنڈیبولم (infundibulum = قُمع) تعلق قائم رکھتا ہے۔ راتھکی کی جیب کے عقب میں پیش معاء سے ایک بروں اِنغماد (evagination) پیدا ہوتا ہے، جو نمو پاکر ایک حویصلہ بنجاتا ہے، جسکو جیب سیسل (Seessel's pouch) کہتے ہیں۔ یہ جیب انسان میں تو غائب ہوجاتی ہے لیکن بعض حیوانات میں مستقلاً قائم رہتی ہے۔

معدہ

(STOMACH)

چوتھے ہفتہ میں پیش معا (foregut) کے ذنبی (caudal) حصہ میں ایک اتساع (dilatation) پیدا ہوتا ہے جس سے معدۂ اوّلی (primitive stomach) بنتا ہے۔ بلعومِ اوّلی (primitive pharynx) اور معدۂ اوّلی کے درمیان کا حصہ

CC-0. In Public Domain. Gurukul Kangri Collection, Haridwar

Digitized by Arya Samaj Foundation Chennai and eGangotri

طویل ہوکر مری (œsophagus) بنجاتا ہے۔ یہ اتساع (اوّلی معدہ) گاؤدم ہوجاتا ہے اور اِس کا ظہری حصہ بہ سرعت نمو پذیر ہوکر معدے کا گریٹر کرویچر (greater curvature = انحنائے کبیر) بنجاتا ہے۔ لیکن بطنی حصہ کا نمو اتنا زیادہ نہیں ہوتا اور وہ لیسر کرویچر (lesser curvature = انحنائے صغیر) بنتا ہے۔ لیوس (Lewis) کی تحقیقات کے مطابق ۱۶ ملی میٹر کے جنین میں معدہ کے لیسر کرویچر

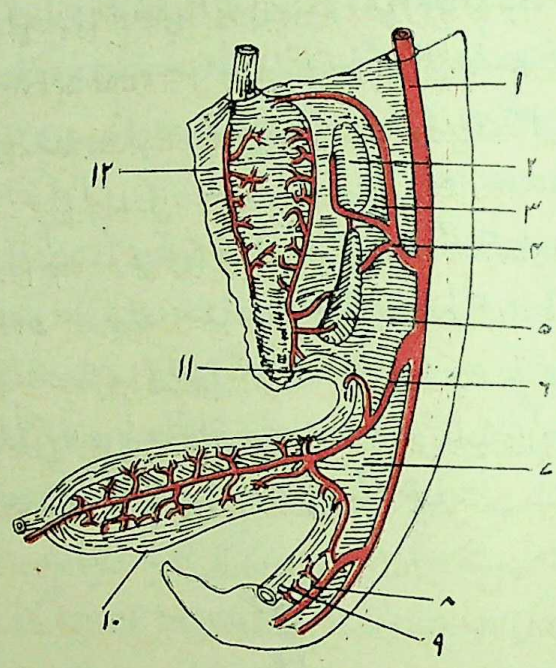

شکل ۳۶ - انہضامی نلی اور اس کی چسپیدگی کا خاکہ (بہ تتبع ٹولٹ)۔

۱- اورطی (Aorta)، ۲- طحال (Spleen)، ۳- ظہری معدی ماساریقا (Dorsal mesogastrium)، ۴- شکمی شریان (Cœliac artery)، ۵- لبلبہ (Pancreas)، ۶- فوقانی ماساریقی شریان (Superior mesentric artery)، ۷- ماساریقا (Mesentery)، ۸- زیرین ماساریقی شریان (Inferior mesentric artery)، ۹- پس روده (Hindgut)، ۱۰- اعور (Cœcum)، ۱۱- عفج (Duodenum)، ۱۲- بطنی معدی ماساریقا (Ventral mesogastrium)۔

CC-0. In Public Domain. Gurukul Kangri Collection, Haridwar

Digitized by Arya Samaj Foundation Chennai and eGangotri

(انحنائے صغیر) پر ایک قنال موجود ہوتی ہے، جسے گیسٹرک کنال (gastric canal) کہتے ہیں، اور یہ ۴۳ ملی میٹر کے جنین میں پوری طرح نمو پاتی ہے۔ بعض مشاہدین نے اسے بالغوں کے معدہ میں بھی دیکھا ہے۔ سیپٹم ٹرانسورسم (septum transversum= فاضل مستعرض)، اور جگر (liver) کے نمو پذیر ہونے سے معدہ نیچے کو اُتر آتا ہے اور ساتھ ہی اُس کی تدویر (rotation) داہنی طرف کو واقع ہوتی ہے، جس کا یہ نتیجہ ہوتا ہے کہ اُس کی داہنی سطح ظہری، اور بائیں سطح بطنی ہو جاتی ہے۔ داہنی اور بائیں ویگائی نروز (vagi nerves= اعصابِ تائیہ) بھی جو معدے کے دائیں اور بائیں جانب واقع ہیں، معدے کی اس تدویر کے باعث ظہری اور بطنی ہو جاتی ہیں۔

معاء جسم کی ظہری دیوار سے ایک مسنٹری (mesentery= ماساریقا) کے ذریعہ آویزاں ہوتی ہے۔ اِسی طرح معدے کی بھی ایک ڈارسل میزوگیسٹریم (dorsal mesogastrium = ظہری معدی ماساریقا) اور ایک بطنی ماساریقا موجود ہوتی ہے، جس کا نمو سیپٹم ٹرانسورسم (فاضل مستعرض) سے ہوتا ہے۔ آخرالذکر معدے کے انحنائے صغیر (لیسر کرویچر) سے متعلق ہے اور اُسے ونٹرل میزوگیسٹریم (ventral mesogastrium= بطنی معدی ماساریقا) کہتے ہیں۔

عَفَج

(DUODENUM)

معدے کے بعد کا حصّہ خم کھا کر ڈوڈینم (عَفَج) بناتا ہے اور معدے کی تدویر (rotation) کی وجہ سے بطن کی ظہری دیوار سے چسپاں ہو جاتا ہے۔ اِسکے پیچھے کی دیوار کے پیریٹونیم (باریطون) اور مسنٹری (ماساریقا) کے مذبول ہونے سے اِس مقام پر عفج کی تثبیت واقع ہو جاتی ہے۔

معاء کا مابقی حصّہ لمبا ہو کر ایک حلقہ بناتا ہے، جس کے سامنے کا حصّہ محدّب ہوتا ہے اور اُس پر وٹلائن ڈکٹ (vitelline duct= زردینی قنات) لگی ہوئی ہوتی ہے۔ اس حلقہ میں سُپیریر مسنٹرک آرٹری (superior mesenteric

CC-0. In Public Domain. Gurukul Kangri Collection, Haridwar

Digitized by Arya Samaj Foundation Chennai and eGangotri

artery = فوقانی ماساریقی شریان) مسنٹری (ماساریقا) میں ہوتی ہوئی معاء میں داخل ہوتی ہے۔ وٹلائن ڈکٹ (زردینی قنات) کے نیچے معاء کے محدّب حاشیہ میں ایک اتساع نمودار ہوتا ہے، جسے سیکم (cæcum = اَعور) کہتے ہیں۔ یہ معاء کو دو حصوں، یعنے چھوٹی آنت (small intestine = معاء صغیر) اور بڑی آنت (large intestine = معاء کبیر) میں منقسم کرتا ہے۔ چھوٹی آنت جیجونم (jejunum = معاء صائم) اور الیئم (ileum = معاء لفائفی) پر مشتمل ہوتی ہے، اور بڑی آنت کولون (colon = قولون)، رکٹم (rectum = معاء مستقیم) اور اینل کنال (anal canal = مبرازی قنال) کے ایک حصہ پر۔

سیکم (cæcum = اعور) کا نمونا ہموار ہوتا ہے۔ اُس کا ذنبی حصہ لمبا اور گاؤدُم ہوجاتا ہے، اور اسی حالت پر قائم رہنے کی صورت میں اُس کو انفنٹائل سیکم (infantile cæcum = صبیانی اَعور) کہتے ہیں۔ یہ حصہ بعد میں لمبا اور تنگ ہوکر ورمی فارم پروسس (vermiform process = زائدۂ دودیہ) (appendix) بنتا ہے۔ سیکم (اَعور) کا جانبی حصہ آزاد ہونے کی وجہ سے بہت بڑھ جاتا ہے اور اس سے سیکم (اَعور) اپنی خاص شکل اختیار کرلیتا ہے۔ معاء کی طوالت میں زیادتی ہونے کی وجہ سے معاء صغیر (small intestine) گنڈلی دار ہوجاتی ہے، اور معاء کبیر (large intestine) کی تدویر واقع ہوتی ہے۔ اس تدویر کی وجہ سے سیکم (اعور) ابتدا میں معدہ کے نیچے، ازاں بعد جگر پر سے ہوکر اُس کے نیچے، اور بالآخر اپنے طبعی مقام پر یعنے سیدھا الیک فوسا (iliac fossa = حفرۂ حرقفی) میں اُتر آتا ہے۔ بعض اوقات اِس تدویر کے نامکمل رہ جانے کی وجہ سے سیکم (اَعور) اور ورمی فارم پروسس (زائدۂ دودیہ) جگر کے نیچے رہ جاتے ہیں۔

معاء مستقیم

(RECTUM)

پس روده (hindgut) کے ذنبی حصہ میں ایک اتساع پیدا ہوجاتا ہے، جسکو

CC-0. In Public Domain. Gurukul Kangri Collection, Haridwar

Digitized by Arya Samaj Foundation Chennai and eGangotri

انٹوڈرمل کلوئکا (entodermal cloaca = دروں آدمی مخرج) کہتے ہیں۔ اس میں سامنے کی طرف آلنٹائس (allantois = کُلمیہ) مولرین ڈکٹس (Mullerian ducts = مولر کی قناتیں) اور وُلفین ڈکٹس (Wolffian ducts = وُلفی قناتیں) کھلتی ہیں۔ اِس کے متناظر (corresponding) بیرونی حصّے میں ایک نشیب ظاہر ہوتا ہے، جس کو اکٹوڈرمل کلوئکا (ectodermal cloaca = بروں آدمی مخرج) یا پروکٹوڈیم (proctodeum = اوّلی مبرز) کہتے ہیں۔ یہ انٹوڈرمل کلوئکا (دروں آدمی مخرج) سے بذریعہ کلوئکل ممبرین (cloacal membrane = غشاءِ مخرجی) علیحدہ ہوتا ہے۔ انٹوڈرمل کلوئکا (دروں آدمی مخرج) میں ایک اکلیلی قاسم (coronal partition)

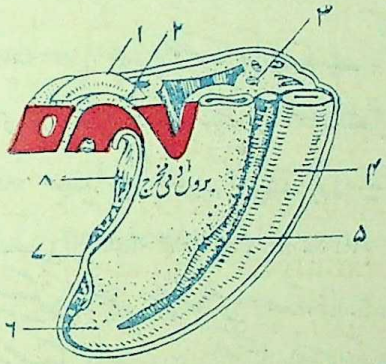

شکل ۳۷۔ تقریباً چوتھے ہفتہ کے انسانی جنین کا ذنبی سرا (زیگر کے ایک نمونہ سے بہ تتبع کیبل)۔

۱۔ شریان سُرّی (Umbilical artery)، ۲۔ کلمیہ (Allantois)، ۳۔ اورطی (Aorta)، ۴۔ نخاع شوکی (Spinal medulla)، ۵۔ حبل ظہری (Notochord)، ۶۔ پس مبرزی رودہ (Postanal gut)، ۷۔ مخرجی غشاء (Cloacal membrane)، ۸۔ بروں آدمی مخرج (Ectodermal cloaca)۔

جسے یورورکٹل سپٹم (urorectal septum = بولی مستقیمی فاصل) کہتے ہیں، پیدا ہوکر کلوئکل ممبرین (غشاءِ مخرجی) تک پہنچ جاتا ہے، یہ فاصل سامنے کے حصّے کو، جس سے یوروجنیٹل سائنس (urogenital sinus = بولی تناسلی جوف) اور

CC-0. In Public Domain. Gurukul Kangri Collection, Haridwar

Digitized by Arya Samaj Foundation Chennai and eGangotri

مثانہ (bladder) بنتا ہے، پیچھے کے حصے سے، جو رکٹم (معاء مستقیم) بنتا ہے، علیحدہ کرتا ہے۔ اس کے ساتھ ہی کلوئکل ممبرین (cloacal membrane = مخرجی غشاء) بھی دو حصوں یعنے مُقدّم اور مؤخر، میں منقسم ہو جاتی ہے۔ یہ ممبرین (غشاء) چوتھے ہفتہ میں غائب ہو جاتی ہے، اور یورو جنیٹل سائنس (urogenital sinus = بولی تناسلی جوف)، مثانہ اور معاء مستقیم باہر کو کھل جاتے ہیں۔ ہائنڈ گٹ (hindgut = پس معاء) کا آخری حصہ جنین کے ذنبی حصہ میں بڑھ جاتا ہے، جسے پوسٹ اینل گٹ (post-anal gut = پس مبرزی معاء) کہتے ہیں۔ یہ بھی بہت جلد غائب ہو جاتا ہے۔

اختلافات ساخت:۔ ان زائدوں کے نامکمل نمو کی وجہ سے مختلف غیر طبعی اختلافات پیدا ہو جاتے ہیں۔ مثلاً جب یورورکٹل سپٹم (بولی مستقیمی فاصل) اینٹوڈرمل کلوئکا (دروں ادمی مخرج) کو نامکمل طور پر تقسیم کرتا ہے، تو رکٹووسائکل فسٹولا (rectovesical fistula = مستقیمی مثانی ناسور) پیدا ہو جاتا ہے۔ اور جب کلوئکل ممبرین (غشاء مخرجی) غائب نہ ہو اور بدستور قائم رہے تو اس سے وہ حالت پیدا ہو جاتی ہے، جس کو امپرفوریٹ اینس (imperforate anus = مبرز غیر مُثقّب) کہتے ہیں۔

سیلومک کیویٹی (cœlomic cavity = فراغی کہفہ) یا باڈی کیویٹی (کہفۂ جسمی) جو میزوڈرم (میاں ادمہ) کے جانبی حصہ میں، سوماٹوپلیورا (جدار البدن) اور سپلنکنوپلیورا (جدار حشائی) کے درمیان ظاہر ہوتی ہے، اس سے پیریکارڈیل (تامووری)، پلیورل (پلیورائی) اور پیریٹونیل (باریطونی) کہفے بنتے ہیں۔ ان کہفوں کی علیحدگی سپٹم ٹرانسورسم (septum transversum = فاصل مستعرض) کے نمو سے عمل میں آتی ہے۔

ڈایافرام (diaphragm = حجاب حاجز)۔ پیریکارڈیل کیویٹی (کہفۂ تامووری) ابتدا میں سر کی طرف واقع ہوتا ہے، لیکن ازاں بعد نیچے اُتر کر گردن میں اور بالآخر سینہ میں آجاتا ہے۔ اس سے نیچے کو، یعنے دُم کی طرف، میزوڈرم (میاں ادمہ) کا ایک تودہ نمو یاب ہوتا ہے، جو ابتدائی بالائی عنقی خطے میں ہوتا ہے مگر پھر وہاں سے اُتر کر نیچے قطنی خطے میں، پہنچ جاتا ہے۔ اس میزوڈرم (میاں ادمہ) کا بالائی حصہ

CC-0. In Public Domain. Gurukul Kangri Collection, Haridwar

Digitized by Arya Samaj Foundation Chennai and eGangotri

ڈایا فرام (حجاب حاجز) کا مرکزی وتری حصہ بنجاتا ہے اور مابقی حصہ ونٹرل میزوگیسٹریم (ventral mesogastrium= بطنی ماساریقائے معدہ) کہلاتا ہے، جس میں جگر پیدا ہوتا ہے۔ جگر کے اوپر کے حصے کا میزوڈرم (میاں آدمہ) کارونری (coronary= اکلیلی) اور فالسیفارم لگمنٹ (falciform ligament= رباط منجلی) بنتا ہے، اور نیچے کے حصے کا میزوڈرم (میاں آدمہ) گیسٹروہیپٹک لگمنٹ یا اومنٹم (gastrohepatic

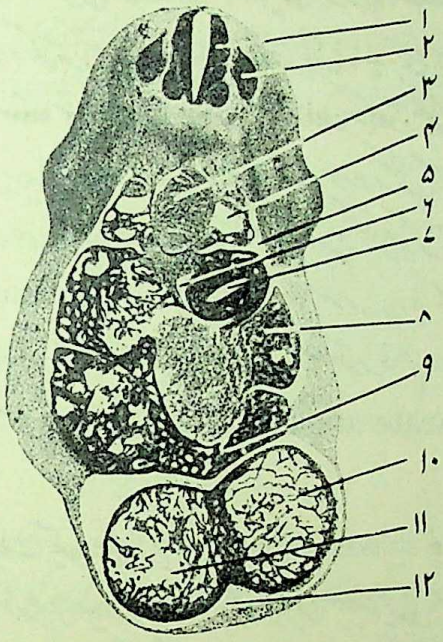

شکل ۳۸۔ جنین خرگوش کی عرضی تراش۔

۱۔ حبل شوکی (Spinal cord)، ۲۔ شوکی عقدہ (Spinal ganglion)، ۳۔ ظہری اورطی (Dorsal aorta)، ۴۔ پس رئیسی ورید (Postcardinal vein)، ۵۔ پلیورائی باریطونی کہفہ (Pleuroperitoneal cayity)، ۶۔ ثربی درجک (Omental bursa)، ۷۔ معدہ (Stomach)، ۸۔ جگر (Liver)، ۹۔ فاصل مستعرض (Septum transversum)، ۱۰۔ بایاں بطین (Left ventricle)، ۱۱۔ دایاں بطین (Right ventricle)، ۱۲۔ گرد قلبی کہفہ (Pericardial cavity)۔

CC-0. In Public Domain. Gurukul Kangri Collection, Haridwar

Digitized by Arya Samaj Foundation Chennai and eGangotri

ligament or omentum = معدی کبدی رباط یا ثرب) بنتا ہے۔

وٹلائن (صفاری) اور امبلائکل (سری) وریدیں جگر میں سے گذر کر قلب کی نالی کی طرف جاتے ہوئے سپٹم ٹرانسورسم (septum transversum = فاصل مستعرض) میں سے ہو کر گزرتی ہیں، اور اس طرح میزوڈرم (میاں ادمہ) کی تہیں اپنے ساتھ لیجاتی ہیں۔ اِن تہوں کو پلیوروپیریکارڈیئل ممبرین (pleuro-pericardial membrane = پلیورائی تارموری غشاء) کہتے ہیں۔ یہ غشاء نمو پاکر پیریکارڈیم (تارمور) کو بالآخر پلیورا سے علیحدہ کرتی ہے اور ایک تہ جسکو پلیوروپیریٹونیل ممبرین (pleuro-peritoneal membrane = پلیورائی باریطونی غشاء) کہتے ہیں،

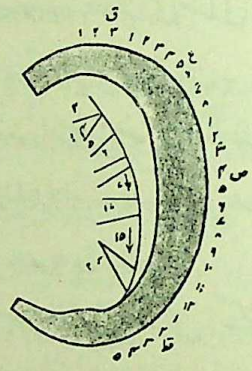

شکل ۳۹-۲ تا ۲۴ ملی میٹر کے نمو پذیر جنین میں فاصل مستعرض کے محل وقوع کا خاکہ (بہ تتبع مآل)۔

ق۔ قذالی (Occipital)، ع۔ عنقی (Cervical)، ص۔ صدری (Thoracic)، قط۔ قطنی (Lumbar)۔

کہفۂ پلیورا کو کہفۂ باریطون سے علیحدہ کرتی ہے۔ سپٹم ٹرانسورسم (فاصل مستعرض) ابتداءً دوسرے سروائکل سگمنٹ (عنقی قطعہ) سے اُتر کر دُم کی طرف گذرتے ہوئے (شکل ۳۶) پریورٹیبرل مسلز (prevertebral muscles = پیش فقری عضلات) کے تودے کے ساتھ ممزوج ہو جاتا ہے، اور اسی اثناء میں فرینک نرو (phrenic nerve =

CC-0. In Public Domain. Gurukul Kangri Collection, Haridwar

Digitized by Arya Samaj Foundation Chennai and eGangotri

عصب حجابی) بھی ان عضلات میں پہنچکر پیری کارڈیم (تاء مور) اور پلیورا کے مابین نیچے کو اتر آتا ہے۔

معدے کے نمو اور اُس کی تدویر سے جو سیدھے جانب کو ہوتی ہے، تین گوشے (recesses) پیدا ہوتے ہیں۔ ان میں کا ایک گوشہ، جسے رسیسز مینٹریکو انٹریکس (recessus mesenterico entericus = ماساریقی معدی گوشہ) کہتے ہیں، معدے کے عقب میں واقع ہوتا ہے۔ دوسرا گوشہ جو رسیسز نیومیٹیکو انٹریکس (recessus pneumatico entericus = ریوی معدی گوشہ) کے نام سے موسوم ہے شُش کے ظہری جانب نمایاں ہوتا ہے، اور تیسرا گوشہ جگر کے کواڈریٹ لوب (quadrate lobe = لختۂ مربعہ) کے پیچھے واقع ہوتا ہے، اور اِسے رسیسز ہیپاٹو انٹریکس (recessus hepato-entericus = کبدی معائی گوشہ) کہتے ہیں۔ یہ تینوں گوشے ملکر اسر سیک (lesser sac = تاچۂ صغیر) بنتے ہیں۔

ڈایافرام کا ظہری حصہ ڈارسل مسنٹری (ظہری ماساریقا) سے بنتا ہے۔ اسیطرح جسم کی دیوار کا عضلی حصہ بھی ڈایافرام کے بنانے میں ممد ہوتا ہے۔ المختصر ڈایافرام کا نمو ذیل کی چار ساختوں سے ہوتا ہے:۔

(۱) سپٹم ٹرانسورسم (فاصل مستعرض) کے اوپر کے راسی حصے اور پلیورو پیریٹونیئل ممبرین (پلیورائی باریطونی غشا) سے۔

(۲) پری ورٹبرل مسل ماس (پیش فقری عضلاتی تودہ) سے۔

(۳) دیوارِ جسم کے ایک حصے سے۔

(۴) ڈارسل مسنٹری (ظہری ماساریقا) سے۔

نقائص نمو:۔ (۱) ڈایافراماٹک ہرنیا (diaphragmatic hernia = حجابی فتق) پلیورو پیریٹونیئل ممبرین (پلیورائی باریطونی غشاء) کے نامکمل نمو کی وجہ سے یہ کیفیت پیدا ہوجاتی ہے۔ داہنے جانب چونکہ داہنا لختۂ جگر بڑا ہوا کرتا ہے لہٰذا داہنا سوراخ پیشتر ہی سے مسدود ہوجاتا ہے۔ لیکن بائیں جانب بایاں لختۂ جگر چھوٹا ہونے کی وجہ سے اور بایاں سرگردہ (suprarenal) بائیں پلیورائی کہفہ میں دخیل ہونے کی وجہ سے یہ سوراخ دیر میں مسدود ہوتا ہے۔ اِنھیں وجوہ سے

CC-0. In Public Domain. Gurukul Kangri Collection, Haridwar

Digitized by Arya Samaj Foundation Chennai and eGangotri

بایاں ڈایافراماٹک ہرنیا (حجابی فتق) عام تر ہوا کرتا ہے۔ بعض اوقات پلیوروپیرکارڈیل ممبرین (پلیورائی تاء موری غشاء) کا نمو نہیں ہوتا، جس کی وجہ سے قلب اور شش دونوں ایک ہی پلیورائی تاء موری کہفے میں پائے جاتے ہیں۔

باریطونی کہفہ

(PERITONEAL CAVITY)

کہفۂ بطن کی استرکاری باریطون سے ہوتی ہے، جو ظہری دیوار پر سے ہوتے ہوئے معاء اولی کو گھیر لیتا ہے اور اس طرح اُس کو آویزاں کر کے مسنٹری (mesentery = ماساریقا) بنا دیتا ہے۔

معدے کے نمو اور تدویر کی وجہ سے اُس کا ظہری کنارا (انحنائے کبیر) مع اُس کی مسنٹری کے جس کو ڈارسل میزوگیسٹریئم (dorsal mesogastrium = ظہری ماساریقائے معدہ) کہتے ہیں، بائیں جانب سامنے کو پلٹ جاتا ہے۔ اس میزوگیسٹریئم (ماساریقائے معدہ) میں دو اعضاء نمو پذیر ہوتے ہیں:۔ ایک طحال یا تلّی (spleen) جو اوپر کی طرف اور بائیں جانب کو نمودار ہوتی ہے، اور دوسرا پنکریاس (pancreas = بانقراس یا لبلبہ) جو نیچے کی طرف نمو پاتا ہے۔ تلّی ڈایافرام (حجاب حاجز) کے بائیں گنبد کے پچھلے اور بالائی رُخ پر چسپاں ہو جاتی ہے اور بانقراس کی دائیں سطح، بطن کی ظہری دیوار سے چسپاں ہو جاتی ہے۔ بانقراس اور معدہ کے درمیان کا میزوگیسٹریئم (ماساریقائے معدہ) بہت لمبا ہو کر گریٹ اومنٹم (ثرب کبیر) بنجاتا ہے۔

معدہ کی داہنی سطح جو ظہری ہو جاتی ہے، ایک کہفہ کو ڈھانک لیتی ہے، جسے لیسر سیک (lesser sac = تاچۂ صغیر) یا اومنٹل برسا (omental bursa = رُجکِ ثربی) کہتے ہیں۔ یہ تاچہ زیادہ بڑھ کر گریٹ اومنٹم (ثرب کبیر) کی تہوں میں متجاوز ہو جاتا ہے۔ اور یہی کہفہ ایک چوڑے فتحہ کے ذریعہ جسے فورامن آف ونسلو (foramen of Winslow) یا ایپی پلوئک فورامن (epiploic foramen =

CC-0. In Public Domain. Gurukul Kangri Collection, Haridwar

Digitized by Arya Samaj Foundation Chennai and eGangotri

ثقبۂ ثربی) کہتے ہیں، داہنی جانب گریٹر سک (greater sac = تاچۂ کبیر) سے تعلق رکھتا ہے۔ جسامت معدہ کی ترقی پذیر نمو کے ساتھ ساتھ اومنٹل برسا (دُرجکِ ثربی) اور اپیلاٹک فورامن (ثقبۂ ثربی) بھی جسامت میں بڑھتے ہیں، لیکن جگر کے نمو یاب ہونے سے یہ فورامن (ثقبہ یا سوراخ) تنگ ہوجاتا ہے اور گریٹ اومنٹم (ثرب کبیر) کی تہوں کے ممزوج ہوجانے کی وجہ سے اومنٹل برسا (دُرجک ثربی) بہت چھوٹی ہوجاتی ہے۔ گریٹ اومنٹم (ثرب کبیر) ٹرانسورس میزوکولون (ماساریقائے قولونِ مستعرض) سے ملحق ہوکر بالآخر اُس کے ساتھ ممزوج ہوجاتا ہے۔

جگر

(LIVER)

جگر فورگٹ (پیش معاء) کے اُس حصّے سے نمو پاتا ہے جو بالآخر ڈوڈینم (عفج) بنتا ہے۔ فورگٹ (پیش معاء) کے اس حصّے کے بطنی رُخ سے ایک شگوفہ نکل کر ونٹرل میزوگیسٹریئم (بطنی ماساریقائے معدہ) کے اندر بالیدگی حاصل کرتا ہے اور دو حصوں میں متفرق ہوتا ہے، جن سے جگر کے دو لختے (دایاں لختہ اور بایاں لختہ) بنتے ہیں۔ ساتھ ہی جگر میں خلیاتی ستون (hepatic columns = کبدی ستون) پیدا ہوکر وٹلائن (صفاری) اور امبلائکل وینز (سُرّی اوردہ) کو گھیر لیتے ہیں اور اُن کو چھوٹے چھوٹے عروق شعریہ (capillaries) میں علیحدہ کردیتے ہیں۔ یہ عروق شعریہ خلیوں کے درمیان پھیلکر ایک عروقی جال بنادیتے ہیں، جو سائنوسائڈز آف مائنو (sinusoids of Minot = مائنو کے جوفیوں) کے نام سے موسوم ہے۔ اِسکے بعد کبدی خلیے مختلف گروہوں میں مُرتّب ہوجاتے ہیں، اور ہر گروہ ایک باریک نالی کو، جو بعد میں ایک بائل کیپلری (صفراوی شعریہ) بنجاتی ہے، گھیرے ہوئے ہوتا ہے۔ یہ کیپلریز (شعریات) آپس میں ملکر چھوٹی قناتیں بنتی ہیں، جن کے الحاق سے ہیپاٹک ڈکٹ (hepatic duct = قنات کبدی) بنتی ہے۔ ڈوڈینم (عفج) کے اصلی عطفہ کی ڈنڈی بائل ڈکٹ (bile duct = پِتّ نالی) بنجاتی ہے۔

CC-0. In Public Domain. Gurukul Kangri Collection, Haridwar

Digitized by Arya Samaj Foundation Chennai and eGangotri

بائل ڈکٹ (پت نالی) سے ایک ٹھوس شگوفہ پیدا ہوتا ہے جس کا سرا موٹا اور کھوکھلا ہو کر گال بلاڈر (gall bladder = مرارہ یا پتّا) بنجاتا ہے اور باقی کا حصہ بھی کھوکھلا ہو کر سسٹک ڈکٹ (cystic duct = مراری قنات) بنجاتا ہے۔ ابتدا میں پت نالی کا سوراخ سامنے کو ہوا کرتا ہے لیکن بعد میں بائیں جانب کو اور بالآخر ظہری جانب یعنے پیچھے کو ہو جاتا ہے۔ جیسا کہ بیان کیا گیا ہے ونٹرل میزوگیسٹریم

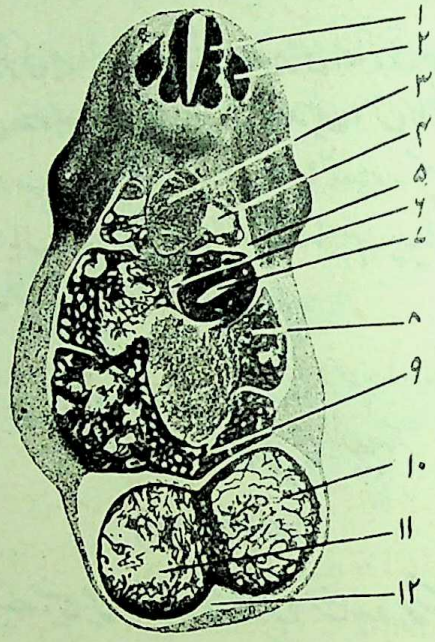

شکل ۴۰ - جنین خرگوش کی عرضی تراش۔

۱ - حبل شوکی (Spinal cord)، ۲ - شوکی عقدہ (Spinal ganglion)، ۳ - ظہری اورطی (Dorsal aorta)، ۴ - پس رئیسی ورید (Postcardinal vein)، ۵ - پلیورائی باریطونی کہفہ (Pleuroperitoneal cavity)، ۶ - ترقی ورجک (Omental bursa)، ۷ - معدہ (Stomach)، ۸ - جگر (Liver)، ۹ - فاصل مستعرض (Septum transversum)، ۱۰ - بایاں بطین (Left ventricle)، ۱۱ - دایاں بطین (Right ventricle)، ۱۲ - گرد قلبی کہفہ (Pericardial cavity) -

CC-0. In Public Domain. Gurukul Kangri Collection, Haridwar

Digitized by Arya Samaj Foundation Chennai and eGangotri

(بطنی ماساریقائے معدہ) جو دراصل سپٹم ٹرانسورسم (عرضی فاصل) کا ذنبی حصہ ہے، جگر کے نمو پانے سے دو حصوں میں منقسم ہو جاتا ہے :- ایک قیفالی یعنے جگر کے اوپر کا حصہ، جو فالسیفارم (falciform = منجلی الشکل) اور کارونری لگمنٹ (coronary ligament = رباط اکلیلی) بناتا ہے، اور دوسرا ذنبی (caudal) حصہ جو گیسٹروہیپاٹک (gastro-hepatic = معدی کبدی) ثرب یا لیسر اومنٹم (lesser omentum) (ثرب صغیر) بناتا ہے۔

ابتدا میں جگر کی جسامت نسبتاً بہت بڑی ہوا کرتی ہے۔ تیسرے مہینہ میں تقریباً پورا کہفۂ بطنی اس سے بھرا ہوا ہوتا ہے۔ بعد میں اس کا نمو، خصوصاً بائیں جانب کم ہو جاتا ہے جس کی وجہ سے جگر بطن میں سمٹ جاتا ہے۔ اُس کا بایاں لختہ بہت چھوٹا ہو جاتا ہے مگر دایاں لختہ نسبتاً بڑا رہتا ہے۔ باینہمہ پیدائش کے بعد بھی جگر بالغ شخص کے جگر سے نسبتاً بہت بڑا ہوا کرتا ہے۔

بانقراس (لبلبہ)

(PANCREAS)

چار ملی میٹر کے جنین میں بانقراس کے نمو کا مشاہدہ ہو سکتا ہے یہ نمو ڈارسل میزوگیسٹریم (ظہری ماساریقائے معدہ) میں دو شگوفوں کے ذریعہ ہوتا ہے، جو آئندہ ڈوڈینم (عفج) بنانے والی غذائی نالی کے ظہری اور بطنی جانب نمودار ہوتے ہیں۔ ظہری شگوفہ، جو ڈوڈینم (عفج) کی ظہری دیوار سے پیدا ہوتا ہے، نسبتاً پہلے ظاہر ہوتا ہے اور اُس سے بانقراس کے سر کے اوپر کا حصہ، اُس کی گردن، اُس کا جسم، اور اُس کی دُم بنتی ہے۔ بطنی شگوفہ کبدی شگوفہ کی جڑ سے پیدا ہوتا ہے اور اُس سے بانقراس کے سر کا حصۂ زیرین بنتا ہے۔ معدے اور ڈوڈینم (عفج) کی تدویر کی وجہ سے یہ دونوں شگوفے آپس میں ملکر چھٹے ہفتہ میں باہم ممزوج ہو جاتے ہیں۔ بطنی شگوفہ کی نالی بانقراس کی اصلی قنات (main duct) بناتی ہے، اور ظہری شگوفہ کی نالی بانقراس کی متزاد قنات (accessory duct) بنتی ہے۔ ان شگوفوں کے ممزوج

CC-0. In Public Domain. Gurukul Kangri Collection, Haridwar

Digitized by Arya Samaj Foundation Chennai and eGangotri

ہونے کے دوران میں اِن کی نالیاں بھی آپس میں مل جاتی ہیں اور پت نالی (bile duct) = قنات صفرا) میں کھلتی ہیں۔ متزاد قنات کا وہ حصہ جو ڈوڈینم (عفج) میں کھلتا ہے اکثر غائب ہو جاتا ہے، لیکن اگر وہ باقی رہے تو اس کے ذریعہ سے کوئی افراز ڈوڈینم (عفج) میں نہیں پہنچتا۔

ابتداءً بانقراس کا سر سامنے کو (بطنی) ہوا کرتا ہے، لیکن معدہ اور ڈوڈینم (عفج) کی تدویر کی وجہ سے وہ سیدھے جانب کو گھوم جاتا ہے اور ڈوڈینم (عفج) کے خم میں داخل ہو جاتا ہے۔ اُس کی دُم بائیں جانب تلّی کے ساتھ جا ملتی ہے۔ اُسکی داہنی جانب ظہری، اور بائیں جانب بطنی ہو جاتی ہے۔ تھوڑے عرصے تک بانقراس

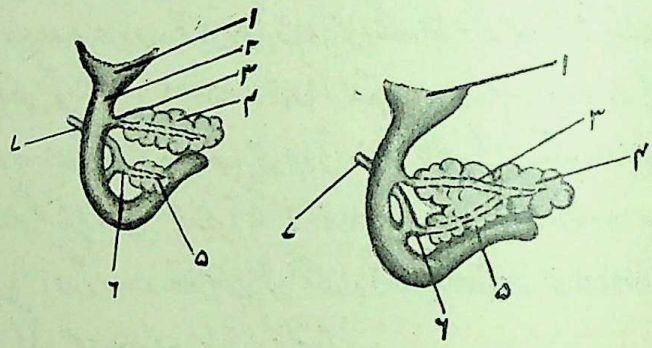

شکل ۴۱ - لبلبہ کا نمو۔

۱۔ معدہ (Stomach)، ۲۔ عفج (Duodenum)، ۳۔ ظہری لبلبہ کی قنات (Duct of dorsal pancreas)، ۴۔ ظہری لبلبہ (Dorsal pancreas)، ۵۔ بطنی لبلبہ (Ventral pancreas)، ۶۔ بطنی لبلبہ کی قنات (Duct of ventral pancreas)، ۷۔ مشترک صفراوی قنات (Common bile duct)۔

میں ایک منٹری (ماساریقا) ہوا کرتی ہے مگر تدویر کی وجہ سے اور بانقراس کے ظہری دیوار سے چسپاں ہو جانے کی وجہ سے یہ منٹری (ماساریقا) اور اس کے پیچھے کا پیریٹونیم (باریطون) غائب ہو جاتا ہے اور بالآخر بانقراس ایک پس باریطونی عضو (retroperitoneal organ) بنجاتا ہے۔

CC-0. In Public Domain. Gurukul Kangri Collection, Haridwar

Digitized by Arya Samaj Foundation Chennai and eGangotri

طحال (تلّی)

(SPLEEN)

چوتھے ہفتہ کے آخر میں ڈارسل میزوگیسٹریم (ظہری یا ساریقار معدہ) کے میزوڈرم (میاں آدمہ) سے تلّی نمو پذیر ہوتی ہے۔ اس حصے میں بہت سے اُبھار پیدا ہوتے ہیں جس میں عروق اور لمفاوی بافت نمایاں ہوتی ہے۔ ان کے آپس میں ممزوج ہونے سے تلّی کا گودا (spleen pulp) بنتا ہے۔ ابتداءً تلّی لختے دار ہوا کرتی ہے مگر بعد میں اس کی سطح ہموار اور مسلسل ہو جاتی ہے، تاہم اُس کے بالائی حاشیہ میں کچھ کٹاؤ (notch) رہ جاتے ہیں جن سے اُس کے لختہ دار ہونے کا پتہ چلتا ہے۔ تلّی کا غلاف نیز اُس کی سہکیں (trabeculæ) مقامی میزوڈرم سے پیدا ہوتی ہیں۔ معدہ کی تدویر کی وجہ سے تلّی بائیں جانب چلی جاتی ہے، لیکن اُس کے باریطونی تعلقات، معدے سے گیسٹرولینل لگمنٹ (gastrolienal ligament = معدی طحالی رباط) کی شکل میں، اور گردے سے لینورینل لگمنٹ (lienorenal ligament = طحالی کلوی رباط) کی صورت میں، باقی رہتے ہیں۔

CC-0. In Public Domain. Gurukul Kangri Collection, Haridwar

Digitized by Arya Samaj Foundation Chennai and eGangotri

نظام تنفس

(RESPIRATORY SYSTEM)

تقریباً چوتھے ہفتہ میں فیرنکس (pharynx=بلعوم) کی بطنی دیوار پر ایک میزاب نظر آتا ہے، جسے لیرنگو ٹریکیئل گروو (laryngotracheal groove=حنجری قصبی میزاب) کہتے ہیں۔ اِس کے حاشئے بڑھکر باہم ملجاتے ہیں، جس سے ایک نالی بنجاتی ہے، جس کو لیرنگو ٹریکیئل ٹیوب (laryngotracheal tube =

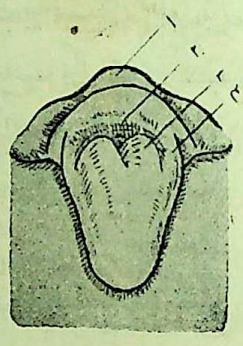

شکل ۴۲۔ نموئے حنجرہ (ایک نمونہ سے بہ تتبع پیٹر)۔
۱۔ قاعدۂ زبان (Base of the tongue)، ۲۔ بکتی یا برمزا (Epiglottis)
۳۔ غضروف سبوچی (Arytenoid cartilage)، ۴۔ سبوچی برمزاری ہراؤ (Aryepiglottic fold)۔

حنجری قصبی نالی) کہتے ہیں۔ اِس نالی کی موکس ممبرین (غشائے مخاطی) فیرنکس (بلعوم) کے اِنٹوڈرمل (دروں ادمی) استر کے ساتھ مسلسل ہوتی ہے۔ اِس نالی کا قربی (proximal) سرا لیرنکس (حنجرہ) بنتا ہے اور فیرنکس (بلعوم) میں کھلتا ہے۔

CC-0. In Public Domain. Gurukul Kangri Collection, Haridwar

Digitized by Arya Samaj Foundation Chennai and eGangotri

بُعدی (distal) حصہ ٹریکیا (trachea = قصبۃ الریہ) بنتا ہے جو دو بُرونکائی (bronchi = شعبات) میں منقسم ہوتا ہے۔ اِن شعبات کے آخری حصے پھیل کر تاچک نما (saccular) ہو جاتے ہیں، اور ریوی شگوفے (lung buds) بن جاتے ہیں۔

تیسرے مہینے کے آغاز میں لیرنکس (حنجرہ) کے قربی فتحہ (proximal opening) کے ہر جانب جانبی ورم پیدا ہو جاتے ہیں، اور اِن سے آریٹنائڈ کارٹیلیج (arytenoid cartilage = غضروفِ سبوچیہ) اور آریی ایپی گلوٹک فولڈ (aryepiglottic fold = سبوچی برمزماری دھراؤ) پیدا ہوتے ہیں اور اسکے بعد ہی ایک درمیانی ورم پیدا ہوتا ہے جس سے ایپی گلوٹس (epiglottis = برمزمار) بنتا ہے۔

ریوی شگوفے داہنے جانب تین لختکوں میں اور بائیں جانب دو لختکوں میں منقسم ہوتے ہیں اور یہ لختے نمو یاب ہو کر ریوی لختے (lobes of the lungs) بنجاتے ہیں۔ اِن لختوں کے مزید انقسام سے انفنڈیبولا (infundibula = قُمعات) بنتے ہیں۔ اِس کے ساتھ ہی عروقِ دمویہ (blood vessels) اور عروقِ شعریہ (capillaries) پیدا ہوتے ہیں۔ شش کی شریان چھٹی اورطی محراب (sixth aortic arch) سے ماخوذ ہوتی ہے اور پلمونری آرٹری (pulmonary artery = شریانِ ریوی) کہلاتی ہے۔ گردن اور صدر کے نمو پانے سے شش صدر میں اُتر آتا ہے اور وہ میزوڈرم (میاں آدمہ) جو شش کے اردگرد ہوتا ہے، پلیئورا (pleura) بنجاتا ہے۔

CC-0. In Public Domain. Gurukul Kangri Collection, Haridwar

Digitized by Arya Samaj Foundation Chennai and eGangotri

نظام عصبی

(NERVOUS SYSTEM)

نظام عصبی جنین کے وسطی ظہری حصے کے اکٹوڈرم (بروں ادمہ) سے پیدا ہوتا ہے۔ یہ اکٹوڈرم (بروں ادمہ) ابتداء میں موٹا ہو جاتا ہے اور نیورل پلیٹ

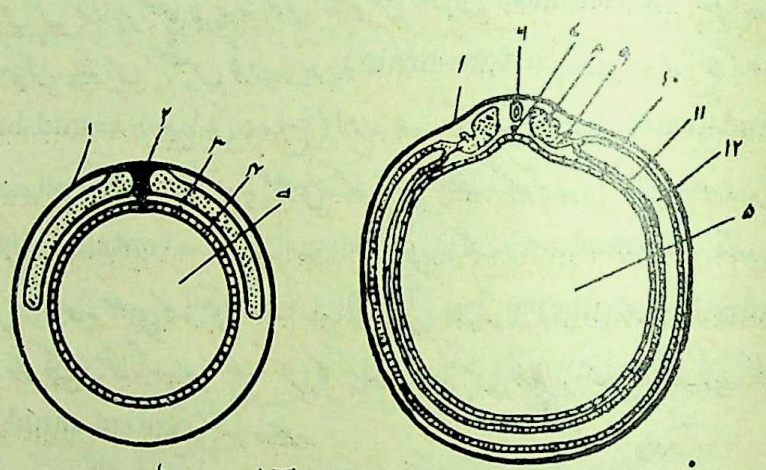

شکل ۴۳۔ میاں ادمہ کا تفرق (بہ تتبع برائس و پرنیٹس)۔

۱۔ بروں ادمہ (Ectoderm)، ۲۔ عرف عصبی (Neural crest)، ۳۔ میاں ادمہ (Mesoderm)، ۴۔ دروں ادمہ (Entoderm)، ۵۔ آنت Gut، ۶۔ انبوبہ عصبی (Neural tube)، ۷۔ حبل ظہری (Notochord)، ۸۔ نزد محوری میاں ادمہ (Paraxial mesoderm)، ۹۔ درمیانی خلوی تودہ (Intermediate cell mass)، ۱۰۔ جدار البدن (Somatopleure)، ۱۱۔ جدار احشائی (Splanchnopleure)، ۱۲ سیلوم (فراغہ) (Cœlom)۔

(neural plate=عصبی صحفہ) کہلاتا ہے۔ اس کے دونوں کنارے ابھر جاتے

CC-0. In Public Domain. Gurukul Kangri Collection, Haridwar

Digitized by Arya Samaj Foundation Chennai and eGangotri

ہیں اور اِن کو نیورل فولڈز (neural folds = عصبی دھراؤ) کہتے ہیں۔ دُہراؤں کا درمیانی نشیب نیورل گروو (neural groove = عصبی میزاب) کہلاتا ہے۔ یہ عصبی دہراؤ بڑھکر ظہری جانب آپس میں ملجاتے ہیں جس سے ایک نالی بنتی ہے، جس کو نیورل ٹیوب (neural tube = انبوبۂ عصبی) کہتے ہیں۔

ابتداء میں اِس نیورل ٹیوب (انبوبۂ عصبی) کے دونوں سِرے کھلے ہوئے ہوتے ہیں اور یہ کھلے ہوئے سوراخ نیوروپورز (neuropores = عصبی مسامات) کہلاتے ہیں مگر یہ مسامات تیسرے ہفتے میں بند ہوجاتے ہیں۔

نیورل ٹیوب (انبوبۂ عصبی) کا قیفالی سِرا متسّع (dilated) ہوجاتا ہے اور اس میں متعدد بھنچاؤ پیدا ہوکر اسے تین حصوں (vesicles = حویصلات) میں منقسم کردیتے ہیں، جنھیں فوربرین (fore-brain = پیش دماغ)، مڈبرین (mid-brain = درمیانی دماغ) اور ہائنڈ برین (hind-brain = پس دماغ) کہتے ہیں۔ اُنبوبۂ عصبی کے اِس حِصّے کے کہفہ کی ترمیم سے دماغ کے وِنٹریکلز (ventricles = بُطینات) اور اَکویڈکٹ (aqueduct = مَصیف) بنتے ہیں۔ اُنبوبۂ عصبی کا مابقی حصّہ اسپائنل مڈلا (spinal medulla = نخاعِ شوکی) بنجاتا ہے، اور اُس کا کہفہ اسپائنل مُڈلا (نخاع شوکی) کا مرکزی کنال (central canal) بنتا ہے۔

جب نیورل فولڈز (عصبی دہراؤ) اُبھر کر خط درمیانی پر آپس میں ملتے ہیں تو اُن کے ساتھ متصلہ اِکٹوڈرم (بروں اَدمہ) بھی اُبھر کر پیچھے (ظہری جانب) ملجاتا ہے۔ اُنبوبۂ عصبی اور اِس ملے ہوئے اکٹوڈرم (بُروں اَدمہ) کے مابین خلیات کے نمو سے نیورل کرسٹ (neural crest = عرف عصبی) بنتا ہے، اور یہی دماغی، شوکی اور مشارکی عقود (cerebral, spinal, and sympathetic ganglia)، کروماَفینی نظام (chromaffin system) اور اوّلی عصبی غلاف (primitive nerve sheath) کا منشا و مبدا ہے۔

نیورل کرسٹ (عرف عصبی) کے دونوں جانب کے خلیوں کی بروں بالیدگی بکثرت ہوتی ہے اور یہ خلیات پری مِٹوگینگلیا (primitive ganglia) اولین عقود

CC-0. In Public Domain. Gurukul Kangri Collection, Haridwar

Digitized by Arya Samaj Foundation Chennai and eGangotri

کہلاتے ہیں۔ ہر سگمنٹ (segment = قطعہ) میں اِن عقود کی ایک جوڑی موجود ہوتی ہے، جو ازاں بعد نیوُرل کریسٹ (عرف عصبی) سے اپنا تعلق منقطع کرکے جانباً چلی جاتی ہے اور وہاں نیوُرل ٹیوب (اُنبوبۂ عصبی) کے پہلو میں بالکل آزاد رہتی ہے۔ اِسی اثناء میں نیوُرل کریسٹ (عرف عصبی) غائب ہوجاتا ہے۔ اوّلی عقود (پرمٹوگینگلیا) اپنے خلیات کے تکاثر (proliferation) کی وجہ سے نمو پاکر دو صفوں میں منفرق ہوجاتے ہیں۔ ایک اگلا حصہ جو سمپتھو کروموفین سلز (sympatho-chromaffin cells = مشارکی کروما فینی خلیات) کہلاتا ہے، اور دوسرا ظہری حصہ جو اوّلی سریبرل (cerebral = دماغی) اور سپائنل (spinal = شوکی) گینگلیا بنتا ہے۔ اول الذکر علیحدہ ہوکر سامنے کو بڑھکر کروما فینی بافت (chromaffin tissue) اور

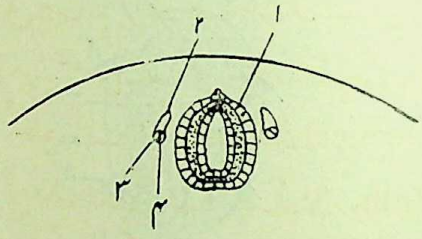

شکل ۴۴۔ مشارکی کروما فینی تفرق کا خاکہ۔
۱۔ عصبی اُنبوبہ (Neural tube)، ۲۔ شوکی عقدہ (Spinal ganglion)، ۳۔ کروما فینی خلیات (Chromaffin cells)، ۴۔ مشارکی عقدہ (Sympathetic ganglion)۔

مشارکی خلیاتی تودہ (sympathetic cell-mass) میں منقسم ہوتا ہے۔ کروما فینی بافت کے خلیے مختلف مقامات پر ہجرت کرتے ہیں اور اُن سے کراٹڈ باڈی (carotid body = جسمِ سباتی)، سوپرارینل کا میڈلا (medulla of the suprarenal = لُبِ سَرا گردہ) اور دیگر کروما فینی اجسام بنتے ہیں۔ مشارکی خلیاتی تودہ سے سمپتھیٹک (مشارکی عقود) بنجاتے ہیں اور سریبرل (دماغی) اور سپائنل گینگلیا (شوکی عقود) کے خلیے دو قطبی ہوتے ہیں۔ دونوں قطبوں سے ریشے

CC-0. In Public Domain. Gurukul Kangri Collection, Haridwar

Digitized by Arya Samaj Foundation Chennai and eGangotri

پیدا ہوکر مخالف سمت میں دوڑکر سریبرل (دماغی) اور سپائنل نروز (شوکی اعصاب) بنجاتے ہیں۔ سپائنل نرو (شوکی عصب) میں کے بعض ریشے سپائنل میڈلا (نخاعِ شوکی) کے ظہری جانب میں دوبارہ داخل ہوجاتے ہیں، اور بعض ریشے آگے بڑھ کر اُن ریشوں سے تعلق پیدا کرلیتے ہیں جو سپائنل میڈلا (نخاعِ شوکی) کے اگلے حصّے سے نکلتے ہیں، اور سپائنل نروٹرنک (عصبِ شوکی کا تنہ) بنتے ہیں۔ سپائنل گینگلیا کے ریشوں یا زائدوں کے دوگروہ ہوتے ہیں جو مخالف سمتوں میں جاتے ہیں۔ یہ ریشے ایکدوسرے سے نزدیک ہوتے جاتے ہیں اور اِن کے باہم ممزوج ہوجانے سے T کی شکل کا زائدہ بنجاتا ہے۔ لیکن ریشوں کی ابتدائی دوقطبی ترتیب اکوسٹک نرو

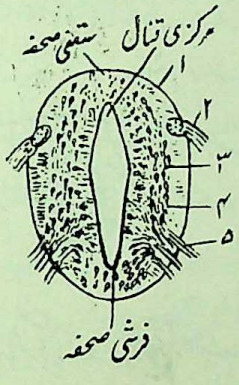

شکل ۴۵۔ ۴ ہفتے کے انسانی جنین کے نخاعِ شوکی کی عرضی تراش (بہ تتبع ہنز)۔

۱۔ حاشیئی تہ (Marginal layer)، ۲۔ مؤخر عصبی جڑ (Posterior nerve root)، ۳۔ قشاری تہ (Mantle layer)، ۴۔ بُرغلینی تہ (Ependymal layer)، ۵۔ مقدم عصبی جڑیں (Anterior nerve roots)۔

(acoustic nerve=عصبِ سمعی)، کے عقود (ganglia) میں اور ریٹینا (retina= شبکیہ) کے خلیوں میں بدستور باقی رہتی ہے۔

ابتدا میں انبوبۂ عصبی، بروں ادمی خلیوں کی ایک منفردتہ پر مشتمل ہوتا ہے جو عصبی کنال (neural canal) کو گھیرے ہوئے ہوتی ہے۔ بعد میں اُسکی جانبی دیواریں

CC-0. In Public Domain. Gurukul Kangri Collection, Haridwar

Digitized by Arya Samaj Foundation Chennai and eGangotri

موٹی ہو جاتی ہیں، لیکن اُس کے ظہری اور بطنی حصّے حسب سابق غیر نمو یافتہ اور پتلے رہ جاتے ہیں، اور اُن کو روف پلیٹ (roof plate = سقفی صحفہ) اور فلور پلیٹ (floor plate = فرشی صحفہ) کہتے ہیں۔ جانبی دیواروں کے خلیے اس تیزی سے تکثیر پاتے ہیں کہ اُن سے ایک سنسٹیئم (syncytium = خلایائے ممزوجہ) بنتا ہے، جس کے تین حصّے واضح تہوں میں متفرق ہو جاتے ہیں، جن کو باہر سے اندر کی طرف علی الترتیب مارجنل (marginal = حاشیئی)، مَنٹل (mantle = قشاری) اور اپنڈائمل (ependymal = بَرغَلیفی) تہ کہتے ہیں۔ بیرونی مارجنل لیئر (حاشیئی تہ) سے

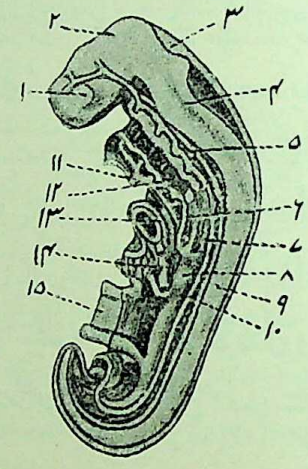

شکل ۴۶ - ۳ ہفتے کے انسانی جنین کی وسطی تراش۔ زیگلر کے ایک نمونہ سے بہ تتبع ہرٹر۔

۱۔ بصری حویصلہ (Optic vesicle)، ۲۔ میان مخ (Mesencephalon)، ۳۔ تنگنائے (Isthmus)، ۴۔ لُبّی مخ (Myelencephalon)، ۵۔ حبل ظہری (Notochord)، ۶۔ قصبۃ الریہ (Trachea)، ۷۔ مری (Œsophagus)، ۸۔ معدہ (Stomach)، ۹۔ نخاعِ شوکی (Medulla spinalis)، ۱۰۔ ظہری اورطی (Dorsal aorta)، ۱۱۔ بطنی اورطی (Ventral aorta)، ۱۲۔ اولین بلعوم (Primitive pharynx)، ۱۳۔ قلب (Heart)، ۱۴۔ جگر (Liver)، ۱۵۔ تاچۂ زردی (Yolk sac)۔

CC-0. In Public Domain. Gurukul Kangri Collection, Haridwar

Digitized by Arya Samaj Foundation Chennai and eGangotri

میڈلا سپائینلس (نخاعِ شوکی) کے سفید فیونیکیولائی (funiculi = رسنکوں) کا قالب بنتا ہے۔ درمیانی مینٹل لیئر (قشاری تہ) میڈلا سپائینلس (نخاعِ شوکی) کا گرے میٹر (رمادی مادہ) بنتا ہے، اور یہ دو قسم کے خلیوں کی جماعتوں میں منقسم ہوتا ہے۔ ایک جماعت سپنجیو بلاسٹس (spongioblasts = اسفنجی ناھضات)، کی ہے جو نیوروگلیا سلز (neuroglia cells = عصبی سریشی خلیات) یعنے نظام عصبی کی اتصالی بافت (connective tissue) ہے اور دوسری جماعت نیوروبلاسٹس (neuroblasts = عصبی ناھضات) کی ہے جس سے خالص عصبی خلیے بنتے ہیں۔ تیسری تہ اپنڈائمل (ependymal = برغلیفی) ہے جس سے مرکزی کنال (central canal) کا اپنڈائما (برغلیفہ) بنتا ہے۔ ابتداء میں انبوبۂ عصبی (neural tube) کا کہفہ ایک طویل شگاف کی شکل میں ہوتا ہے۔ بعد میں یہ شمع ہو کر جانبی دیوار میں داخل ہو جاتا ہے اور اُسے دو حصّوں میں تقسیم کر دیتا ہے (ملاحظہ ہو شکل ۴۵)۔ ایک بطنی حصّہ، جس کو بیزل لیمینا (basal lamina = قاعدی ورقہ) کہتے ہیں۔ اور دوسرا ظہری حصّہ جس کو ایلار لیمینا (alar lamina = جناحی ورقہ) کہتے ہیں۔ ان چار ساختوں، یعنے بیزل لیمینا (قاعدی ورقہ)، ایلار لیمینا (جناحی ورقہ) روف پلیٹ (سقفی صحفہ) اور فلور پلیٹ (فرشی صحفہ) سے دماغ اور حبل شوکی کے مختلف حصّے بنتے ہیں۔

دماغ

(BRAIN)

نیورل ٹیوب (انبوبۂ عصبی) کا قیفالی حصّہ وبیز اور متسع ہو کر تین حویصلات میں منقسم ہوتا ہے: جن کو پروزنکیفیلون (prosencephalon = پیش مخ)، یا پیش دماغ (fore-brain)، میزنکیفیلون (mesencephalon = مخ متوسط) یا درمیانی دماغ (mid-brain) اور رھومبنکیفیلون (rhombencephalon = مخ معیّن)، یا پس دماغ (hind-brain) کہتے ہیں۔ انبوبۂ عصبی کے اِس حصہ میں

CC-0. In Public Domain. Gurukul Kangri Collection, Haridwar

Digitized by Arya Samaj Foundation Chennai and eGangotri

تین خم (تعریجات: flexures) نمایاں ہوتے ہیں۔ پہلا خم جو سامنے کو مُتقعر ہوتا ہے درمیانی دماغ (mid-brain) میں نمودار ہوتا ہے۔ اِس کا سبب غالباً یہ ہے کہ ملائم نیورل ٹیوب (انبوبۂ عصبی) سخت حبلِ ظہری (notochord) پر سے ڈھلک جاتی ہے۔ اِس خم کو وِنٹرل کِفالِک فلیکشر (ventral cephalic flexure = بطنی قیفالی تعریج) کہتے ہیں۔ دوسرا خم جو سروائکل فِلکشر (cervical flexure = عنقی تعریج) کہلاتا ہے، پس دماغ (hind-brain) اور نخاع شوکی (spinal medulla) کے مقامِ اتصال پر واقع ہوتا ہے، اور سامنے کی طرف مقعر ہوتا ہے۔ تیسرا خم جو پونٹائن فِلکشر (pontine flexure = جسری تعریج) کے نام سے موسوم کیا جاتا ہے سامنے کو محدب ہوتا ہے اور یہ پونز (pons = جسر) کے خطے میں نمودار ہوتا ہے۔

پروزنکیفیلون (پیش مخ) ابتدائی حالت میں ایک مہین سقف اور ایک مہین فرش اور دو موٹی جانبی دیواروں پر مشتمل ہوتا ہے۔ اِن میں سے ہر دیوار ایک میزاب سے، جس کو ہائپوتھیلِمک سلکس آف منرو (hypothalamic sulcus of Munro = منرو کی زیرِ عرشی تجویف) کہتے ہیں، ایلار (جناحی) اور بیزل (قاعدی) لیمینا (ورقہ) میں منقسم ہوتی ہے۔

پیش دماغ (fore-brain) کے سامنے کے حصہ میں دونوں جانب دو عطفے (diverticulum) پیدا ہوتے ہیں۔ اِن عطفوں کا بُعدی حصہ (سامنے کی طرف) پھیل جاتا ہے جس سے آنکھ کا ریٹینا (retina = شبکیہ) بنتا ہے۔ اِن کا قربی حصہ (ظہری جانب) طولانی ہو کر آپٹک نرو (optic nerve = عصب بصری) بنتا ہے۔ پیش دماغ سامنے کو بڑھتا ہے اور اُس سے اور دو عطفے نمودار ہوتے ہیں، جو بڑھ کر جیبوں (pouches) کی شکل اختیار کر لیتے ہیں اور اِس طرح فوربرین (پیش دماغ) مڈبرین (درمیانی دماغ) اور ہائنڈبرین (پس دماغ) کو ڈھانک دیتے ہیں۔ یہ سریبرل ہمسفیرز (cerebral hemispheres = دماغی نیم کرّے) کہلاتے ہیں۔ اِن میں کے کہنے لیٹرل وِنٹریکلز (lateral ventricles = جانبی بطینات) بنجاتے ہیں، اور ایک وسیع مجری کے ذریعے تھرڈ وِنٹریکل

CC-0. In Public Domain. Gurukul Kangri Collection, Haridwar

Digitized by Arya Samaj Foundation Chennai and eGangotri

(تیسرے بطین) سے رابطہ رکھتے ہیں۔ یہ مجری بعد میں تنگ ہو جاتا ہے اور پھر اس کو انٹرونٹریکیولر فورامین آف منرو (interventricular foramen of Munro = بین بطینی سوراخ منرو) کہتے ہیں۔ دماغی نیم کرے ابتدا میں لیمینا ٹرمینیلس (منتہائی ورقہ) کے ذریعہ، جو روف پلیٹ (سقفی صحفہ) سے بنتا ہے، آپس میں جڑے ہوئے ہوتے ہیں۔ کارپس کلوزم (corpus callosum = جسم ثفنی) فارنکس (fornix = ازج) اور انٹیریر کمشر (anterior commissure = اگلا ملتقے) بعد میں نمو پاتے ہیں اور مزید اتصالات بنتے ہیں۔ فوربرین (پیش دماغ) کے اگلے حصے کو جس میں دماغی نیم کرے اور تھرڈ ونٹریکل (تیسرے بطین) کا ایک حصہ شریک ہے، ٹلنکیفیلون (telencephalon = منتہائی مخ)، اور پچھلے حصے کو جس میں تھرڈ ونٹریکل (تیسرے بطین) کا مابقی حصہ مشمول ہے، ڈائنکیفیلون (diencephalon = بین مخ) کہتے ہیں۔

ٹیلنکیفیلون (منتہائی مخ)، سیریبرل ہمسفیرز (دماغی نیم کروں) اور تھرڈ ونٹریکل (تیسرے بطین) کے اگلے حصے پر مشتمل ہے۔ یہ ایلار لیمینا (جناحی ورقہ) سے نمو یاب ہوتا ہے۔ اس کا روف پلیٹ (سقفی صحفہ) نمو نہیں پاتا اور مہین رہ جاتا ہے۔ اس کے بیزل لیمینا (قاعدی ورقہ) اور فلور پلیٹ (فرشی صحفہ) سے ٹیوبر سائنیریم (tuber cinerium = درنہ رمادی) کے اگلے حصے، انفنڈی بولم (infundibulum = قمع)، ہائپوفیسس (hypophysis = زیر بالہ یا جسم نخامی) کا پچھلا حصہ، اور آپٹک کیازما (optic chiasma = تقاطع بصری) نمو یاب ہوتے ہیں، اور یہ سب بحیثیت مجموعی پارس آپٹکا ہائپوتھیلمائی (pars optica hypothalami = بصری زیر عرشی جز) بناتے ہیں۔ انفنڈیبولم (قمع) اور ہائپوفیسس (زیر بالہ) کا ظہری لختہ، یہ دونوں ایک عطفہ کے ذریعہ فرش سے پیدا ہوتے ہیں۔ یہ عطفہ اور ایک عطفہ سے ملتا ہے، جو اسٹوموڈیم (فم اولی) سے نمو پاتا ہے۔ یہ دونوں عطفے ملکر ہائپوفیسس (زیر بالہ) بنتے ہیں۔

دونوں آپٹک نروز (اعصاب بصری) آپٹک کیازما (optic chiasma = تقاطع بصری) میں ملتے ہیں، جہاں عصبی ریشوں کا ایک جزئی تصالب (decussation)

CC-0. In Public Domain. Gurukul Kangri Collection, Haridwar

Digitized by Arya Samaj Foundation Chennai and eGangotri

واقع ہوتا ہے۔ اِس تقاطع کی ہر جانب سے پیچھے کی طرف کو زائدے بڑھکر ڈائنکیفیلون (بین مخ) اور میزنکیفیلون (میاں مخ) میں داخل ہوتے ہیں اور آپٹک ٹریکٹ (optic tract = حزمۂ بصری) بنجاتے ہیں۔

پستانیوں (mammals) میں اور خصوصاً اِنسان میں سریبرل ہیمسفیرز (دماغی نیم کرے) خوب نمو یافتہ ہوتے ہیں۔ ہر نیم کرے کے تین حصے بیان کئے گئے ہیں، جن کو رھائننکیفیلون (rhinencephalon = مخ شمی)، کورپس سٹرائیٹم (corpus striatum = جسمِ مُضلّع) اور نیوپالیئم (neopallium = نوقُراف) کہتے ہیں۔

مچھلیوں اور رینگنے والے جانوروں (دبیب حیوانات: reptiles) میں رہائننکیفیلون (مخ شمی) خوب نمو یافتہ ہوتا ہے، لیکن انسان میں اِس کا نمو زیادہ نہیں ہوتا۔ یہ اولفکٹری بلب (olfactory bulb = بصلۂ شمی)، اولفکٹری ٹریکٹ (olfactory tract = حزمۂ شمی)، اولفکٹری ٹرائگون (olfactory trigone = مُثلّثِ شمی)، انٹیریر پرفوریٹڈ سبسٹنس (anterior perforated substance = مُقدّم جرمِ مثقوب)، سپٹم پلیوسیڈم (septum pellucidum = فاصلِ شفیف)، سبکلوزل (subcallosal = زیرِ قفنی)، سُوپراکلوزل (supracallosal = بَرقفنی) اور ڈنٹیٹ (dentate = مُسنّن) تزاریدِ (gyri)، فورنکس (fornix = اَزج)، ہپوکیمپس (hippocampus = فرس البحر) اور انکس (uncus = خطّافیہ) پر مشتمل ہے۔

کارپس سٹرائیٹم (جسمِ مُضلّع) چوتھے ہفتہ میں ٹلنکیفیلون (منتہائی مخ) کے فرش کے درمیان اُس کے فرش کی دبازت سے نمو پاتا ہے۔ اِس سے لیٹرل وینٹریکل (جانبی بطین) کے فرش میں ایک اُبھار پایا جاتا ہے۔ سریبرل ہیمسفیرز (دماغی نیم کرہ) مابقی دماغ کے حصے کو گھیر لیتا ہے اور اِس طرح ٹمپورل لوب (temporal lobe = صُدغی لختہ) بنتا ہے۔ اِس اثناء میں کارپس سٹرائیٹم (جسمِ مُضلّع) بھی لیٹرل وینٹریکل (جانبی بطین) کے زیرین قرن میں پہنچ کر کاڈیٹ نیوکلیئس (caudate nucleus = ذنبی نوات) کی دُم بنجاتا ہے۔ پانچویں

CC-0. In Public Domain. Gurukul Kangri Collection, Haridwar

Digitized by Arya Samaj Foundation Chennai and eGangotri

مہینہ میں کارپس سٹرائیٹم (جسمِ مُضلّع)، اِنٹرنل کیپسول (internal capsule = کیسۂ داخلی) سے دو حصّوں میں منقطع ہو جاتا ہے۔ اِس کا اندرونی حصّہ کاڈیٹ نیوکلیئس (ذنبی نوات)، اور بیرونی حصہ لینٹیفارم نیوکلیئس (lentiform nucleus = عدسی نوات) کہلاتا ہے۔

نیوپالیئم (Neopallium = نوقرانہ) سریبرل ہیمسفیئر (دماغی نیم کُرہ) کا بیشتر حصہ بنتا ہے اور اِس میں لیٹرل وِنٹریکلز (جانبی بطین) ملفوف ہوتے ہیں۔ لیمیناٹرمینلیس (منتہائی ورقہ)، جو دونوں ہیمسفیئرز (نیم کُروں) کے درمیان واقع ہے، اِس قدر نمو نہیں پاتا جسقدر خود ہیمسفیئرز (نیم کُرے) نمو پاتے ہیں۔ اِس کا نتیجہ یہ ہوتا ہے کہ اِن ہیمسفیئرز (نیم کُروں) کے درمیان ایک طولی شگاف رہ جاتا ہے، جسے لانجیٹیوڈنل فِشر (longitudinal fissure = شق طولی) کہتے ہیں۔ اِس میں میزوڈرم (میاں اُدمہ) کا ایک حصہ موجود ہوتا ہے، جو بالآخر فالکس سریبری (falx cerebri = مِنجلِ دماغ) بنتا ہے۔ جیسے جیسے ہیمسفیئر (نیم کُرہ) بالیدگی حاصل کرکے پیچھے اور نیچے کی طرف بڑھتا جاتا ہے، اُس کا کہفہ بھی لمبا ہوتا جاتا ہے اور اُس کا حصۂ زیریں انفیریر ہارن (inferior horn = قرن زیریں) بنجاتا ہے۔ پیچھے کی طرف اِس کہفہ کی توسیع سے جانبی بطین کا پوسٹیریر ہارن (posterior horn = قرنِ پسیں) بنتا ہے۔ دماغ کے اِس حصے کا سقفی صحفہ (رُوف پلیٹ) مہین رہ جاتا ہے اور لیٹرل وِنٹریکل (جانبی بطین) میں داخل ہو کر مُنغمد (invaginated) یعنے دُہرا ہو جاتا ہے۔ اِس دُہراؤ کو کورائیڈ فِشر (choroid fissure = شق مشیمی) کہتے ہیں۔ یہ دہراؤ انفیریر ہارن (قرن زیریں) میں بڑھ آتا ہے۔ اِس دہراؤ میں عروق داخل ہونے سے یہ کورائیڈ پلکسس (choroid plexus = مشیمی ضفیرہ) بنتا ہے۔

ابتدا میں سریبرل ہیمسفیئر (دماغی نیم کُرہ) کی سطح مسطح ہوا کرتی ہے، لیکن جیسے جیسے اِس سطح میں زیادتی ہوتی جاتی ہے، اِس میں شکنیں پیدا ہو جاتی ہیں، جن سے دماغ کے بعض حِصّے اُبھر آتے ہیں، جنھیں کنولیوشنز یا گائرائی (convolutions or gyri = تلافیف یا تزاریل) کہتے ہیں۔ اِن کے درمیان کی شکنوں کو

CC-0. In Public Domain. Gurukul Kangri Collection, Haridwar

Digitized by Arya Samaj Foundation Chennai and eGangotri

فشرز یا سلکائی (fissures or sulci = شقاقات یا تجاویف) کہتے ہیں۔ اِس طرح سے اصلی اور بڑے سلکائی (تجاویف) اور گاٹرائی (تزاربد) پانچویں مہینے میں ظاہر ہوتے ہیں، لیکن لیٹرل سلکس (جانبی تجویف) کی نوعیت جداگانہ ہے۔ دماغ کے جانبی حصّے میں تیسرے مہینہ میں ایک نشیب یا گڑھا پیدا ہوکر انسیئولا (insula = جزیرہ) بنتا ہے، اِس کے اطراف کا حصہ سرعت کے ساتھ نمو یاب ہوکر اِس کو ڈھانک دیتا ہے، اور اِس سے ٹمپورل (temporal = صدغی) فرانٹوپرائٹل

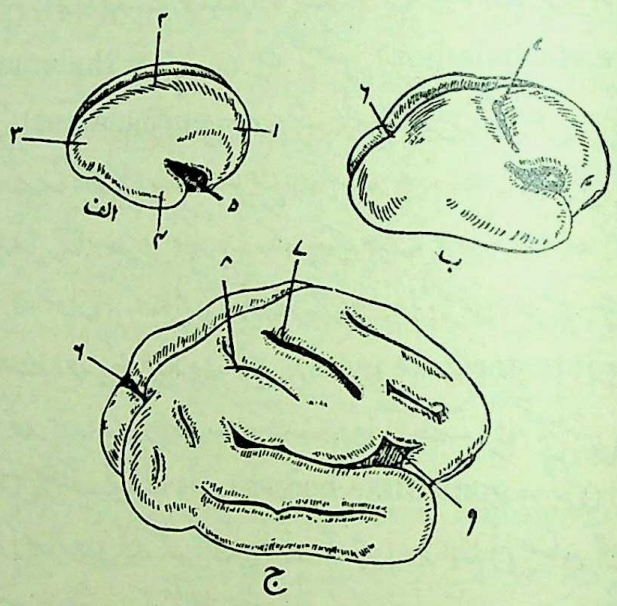

شکل ۴۷۔ دماغی نیم کروں کا جانبی منظر (زیگلر کے ایک نمونہ سے بہ تتبع ایگر)۔
الف۔ پانچ مہینے کا۔ ب۔ چھ مہینے کا۔ ج۔ سات مہینے کا۔
۱۔ جبہی لختہ (Frontal lobe)، ۲۔ جداری لختہ (Parietal lobe)، ۳۔ قذالی لختہ (Occipital lobe)، ۴۔ صدغی لختہ (Temporal lobe)، ۵۔ جزیرہ (Insula)، ۶۔ جداری قذالی شق (Parieto-occipital fissure)، ۷۔ مرکزی تجویف (Central sulcus)، ۸۔ پس مرکزی تجویف (Postcentral sulcus)، ۹۔ جانبی شق (Lateral fissure)۔

CC-0. In Public Domain. Gurukul Kangri Collection, Haridwar

Digitized by Arya Samaj Foundation Chennai and eGangotri

(fronto-parietal = جبہی جداری)، فرانٹل (frontal = جبہی)، اور آربٹل اوپرکیولا (orbital opercula = مجری طباقات) پیدا ہوجاتے ہیں، جنھیں لیٹرل سلکس (جانبی تجویف) کے مختلف اجزاء ترکیبی ایک دوسرے سے علٰحدہ کرتے ہیں۔ اِسطرح سے لیٹرل سلکس (جانبی تجویف) کے پوسٹیریر ہاری زنٹل (مؤخر اُفقی)، آیسنڈنگ (صاعد)، اور انٹیریر ہاری زنٹل (مُقدّم اُفقی) اجزا بنتے ہیں۔

ڈایانکیفیلون (Diencephalon = بین مُخ) تھرڈ وینٹریکل (تیسرے بطین) کے مابقی حِصّے کو گھیرے ہوئے ہوتا ہے۔ اِس حِصّہ کے ایلاریمینا (جناحی ورقہ) سے تھیلمس (thalamus = عرشہ)، میٹا تھیلمس (metathalamus = بعدعرشہ) اور ایپی تھیلمس (epithalamus = برعرشہ) نمو پاتے ہیں۔ تھیلمس (عرشہ) ایلاریمینا (جناحی ورقہ) کے سامنے کا دبازت یافتہ دوثلث حصّہ ہے، جو ابتدا میں نمایاں ہوتا ہے، مگر بعد میں ہیمسفیر (نیم کُرہ) کے نیچے غرق ہوجاتا ہے۔ تھیلمائی (thalami = عرشوں) کے مابین تھرڈ وینٹریکل (تیسرا بطین) واقع ہے، جو اِن کی بالیدگی کے باعث اور انٹرمیڈیٹ ماس (intermediate mass = درمیانی تودہ) کے ذریعہ باہم متّحد ہوجانے کی وجہ سے تنگ ہوجاتا ہے۔ میٹا تھیلمس (بعدعرشہ) وسطانی اور جانبی جینکیولیٹ باڈیز (geniculate bodies = رُکبی اجسام) پر مشتمل ہے، جو اُبھاروں کی شکل میں پیدا ہوتے ہیں۔ وسطانی جینکیولیٹ باڈی (جسم رُکبی) تھیلمس (عرشہ) کے پچھلے حِصّے سے ڈھکا ہوا ہوتا ہے اور جانبی جینکیولیٹ باڈی (جسم رکبی) عرشہ کے جانبی اور پچھلے حِصّے پر ہوتا ہے۔ ایپی تھیلمس (برعرشہ) پائنیل باڈی (pineal body = جسم صنوبری)، پوسٹیریر کمشر (posterior commissure = مؤخر ملتقیٰ) اور ٹرائگونم ہیبنیولی (trigonum habenulæ = مثلث غنانچہ) پر مشتمل ہے۔ پائنیل باڈی (جسم صنوبری) رُوف پلیٹ (سقفی صحفہ) سے بنتا ہے اور ٹڈبرین (درمیانی دماغ)، کے سامنے ہوا کرتا ہے۔ سیدھے جانب کا جسم بالآخر مذبول ہوجاتا ہے۔ ادنیٰ فقری حیوانات (vertebrates) میں اِس کا بُعدی حصّہ ٹھوس ہوجاتا ہے اور اِس طرح تیسری ابتدائی آنکھ (rudimentary eye) کی بنا پڑتی ہے۔ اِس کا قُربی حصّہ غُدّی (glandular) ہوجاتا ہے۔ اِنسان میں

CC-0. In Public Domain. Gurukul Kangri Collection, Haridwar

Digitized by Arya Samaj Foundation Chennai and eGangotri

صرف پچھلا حصہ یعنے پائنیل باڈی (جسم صنوبری) باقی رہ جاتا ہے۔ پوسٹیریر کمشر (posterior commissure = مؤخر ملتقے) اُن ریشوں سے بنتا ہے جو پائنیل باڈی (جسم صنوبری) کے نیچے نمو پاتے ہیں۔ ٹرائگونم ہیبنیولی (trigonum habenulæ = مثلث عنانچہ)، پائنیل رِسس (pineal recess = گوشۂ صنوبری) کے محاذ میں بنتا ہے۔

میزنکیفیلون (میاں مخ) کا نمو پروزنکیفیلون (prosencephalon = پیش مخ) کے نمو کے مقابلہ میں کمتر ہوتا ہے۔ میزنکیفیلون کے اندر کا کہفہ چھوٹا ہو کر سریبرل اکویڈکٹ (cerebral aqueduct = دماغی مصیف)، بنجاتا ہے، جو تیسرے بطین اور چوتھے بطین کے درمیان تعلق قائم کرتا ہے۔ دماغ کے اِس حصے کا بیزل لیمینا (قاعدی ورقہ) موٹا ہو جاتا ہے اور عصبی خلیے اکویڈکٹ (مصیف) کے گرداگرد جمع ہو کر اوکیولوموٹر (oculomotor = محرک العین) ٹروکلیئر (trochlear = بکرتی)، اور ٹرائی جیمینل (trigeminal = ثلاثی توأمی) اعصاب کے نوات بنتے ہیں۔ اِن میں کے بعض خلیے ایک جا جمع ہو کر ریڈ نیوکلیس (red nucleus = نوات احمر) بنجاتے ہیں۔ ایلار لیمینا (جناحی ورقہ) بھی موٹا ہو کر کواڈریجیمینل لیمینا (quadrigeminal lamina = رباعی توأمی ورقہ)، بنتا ہے۔ اِس میں ایک کھڑا اور ایک آڑا میزاب پیدا ہوتا ہے، جس سے یہ چار کولیکیولائی (colliculi = اکمات) میں منقسم ہو جاتا ہے۔

رھومبنکیفیلون (Rhombencephalon = مخ معیّن)۔ اولین پس دماغ اپنے اوپر خم کھاتا ہے۔ یہ خم پیچھے کی طرف مقعر ہوتا ہے۔ اِس خم کی وجہ سے سنٹرل کنال (قنالِ مرکزی) کھل کر وسیع اور الماسی شکل کی یعنے معیّن نما (diamond-shaped) ہو جاتی ہے، اور یہ حصہ فورتھ وینٹریکل (چوتھا بطین) بنتا ہے۔ رھومبنکیفیلون (مخ معیّن) کے قیفالی حصہ میں ایک بھنچاؤ پیدا ہوتا ہے جسے اِستھمس (isthmus = تنگنائے) کہتے ہیں۔ اِس سے سریبیلم (cerebellum = دماغ) کے برکیا کونجنکٹایوا (brachia conjunctiva = مؤصل اعضاد) اور انٹیریر میڈلری ویلم (anterior medullary vellum = لبّی نقابِ مقدم)

CC-0. In Public Domain. Gurukul Kangri Collection, Haridwar

Digitized by Arya Samaj Foundation Chennai and eGangotri

بنتے ہیں۔ رھومبنکیفیلون کا مابقی حصہ منقسم ہوکر اوپر کو مٹنکیفیلون (metencephalon = بعد مخ)، اور نیچے کو مائلنکیفیلون (myelencephalon = لُبّی مخ) بنتا ہے۔

ٹنکیفیلون (بعد مخ) مزید نمو پاتا ہے، اُس کی سقف موٹی ہوکر سِرِیبیلم (cerebellum = دُمّیغ)، اور اِس کا فرش نمو پاکر پانس (pons = جسر) بن جاتا ہے۔

مائلنکیفیلون (لُبّی مخ) نمو پاکر میڈلا (medulla = نُخاع مستطیل) بنتا ہے۔ اُس کی سقف اپنڈائما (ependyma = برغلیفہ) بنتی ہے، جو چوتھے بطین کے کوروائڈ پلکسس (choroid plexus = ضفیرۂ مشیمیتی) کو ڈھانکتا ہے۔ جیساکہ اوپر بیان

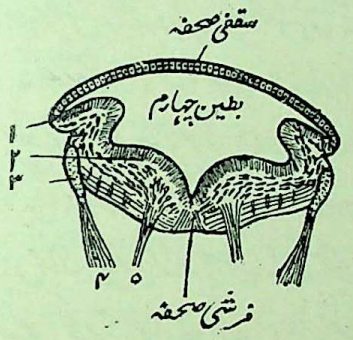

شکل ۴۸۔ ایک انسانی جنین کی نخاع مستطیل میں سے عرضی تراش (بہ تتبع ہز)۔

۱۔ جناحی ورقہ (Alar lamina)، ۲۔ قاعدی ورقہ (Basal lamina)، ۳۔ حزمۂ منفرد (Tractus solitarius)، ۴۔ عصب تائیہ (Vagus nerve)، ۵۔ عصب لسانی (Hypoglossal nerve)۔

کیا گیا ہے، رھومبنکیفیلون (مخّ مُعیّن) کا کہفہ فورتھ وینٹریکل (چوتھا بطین) بنتا ہے اور یہ اوپر کو سرپرل اکویڈکٹ (دماغی مصیف) سے اور نیچے کو میڈلا سپائینلیس (نخاع شوکی) کی مرکزی قنال کے ساتھ تسلسل رکھتا ہے۔ ایلار (جناحی) اور بیزل لیمینا (قاعدی ورقہ) کے خلیے جمع ہوکر اعصابی مرکز بنجاتے ہیں، مثلاً ہائپوگلوسل نرو

CC-0. In Public Domain. Gurukul Kangri Collection, Haridwar

Digitized by Arya Samaj Foundation Chennai and eGangotri

(hypoglossal nerve = تحت اللسانی عصب) کا مرکز۔ ان عقود (ganglia = گینگلیا)، کے مبادی (rudiments) میڈلا سپائینلیس (نخاع شوکی) کے جرم کے ساتھ وابستہ ہو کر ممزوج ہو جاتے ہیں، جیسا کہ وگس (vagus = عصب تائیہ) کے نیوکلیس سولیٹریس (nucleus solitarius = نوات منفرد) کی حالت میں ہوا کرتا ہے۔

میڈلا سپائینلیس (نخاع شوکی)

(MEDULLA SPINALIS)

میڈلا سپائینلیس (نخاع شوکی) کے خطہ میں بیزل لیمینا (قاعدی ورقہ) نمو پا کر گرے میٹر (رمادی مادہ) کا انٹیریر ہارن (anterior horn = اگلا قرن) بناتا ہے۔ یہاں کے خلیوں سے، جو موٹر (motor = حرکی) ہیں، عصبی ریشے پیدا ہوتے ہیں۔ یہ ریشے سپائنل نروز (شوکی اعصاب) کی اگلی جڑیں (anterior roots)، بناتے ہیں۔ تھوریسک (صدری) خطے میں اور لمبار (قطنی) خطے کے بالائی حصے میں ایک جانبی بڑھاؤ پیدا ہوتا ہے جو لیٹرل ہارن (جانبی قرن) بناتا ہے، جس سے سپلانکنک نروز (splanchnic nerves = اعصاب حشائی) کے ریشے پیدا ہوتے ہیں، یہ ریشے انٹیریر روٹس (اگلی جڑوں) کے ساتھ نکل کر سمپیتھیٹک گینگلین (sympathetic ganglion = عقدۂ مشارکی) میں وہائٹ ریمائی کیمونکانٹیس (سپید رابطہ فروعات) کے ذریعہ پہنچتے ہیں۔ ایلار لیمینا (جناحی ورقہ) جو حسی (sensory) ہوتا ہے، گرے میٹر (رمادی مادہ) کا پوسٹیریر کالم (پچھلا استوانہ) بناتا ہے۔ انٹیریر میڈین فشر (anterior median fissure = وسطی مقدم شق)، اگلے حزمیات (فیونیکیولائی) کے بڑھ جانے سے پیدا ہوتا ہے۔ پوسٹیریر میڈین سپٹم (posterior median septum = وسطی مؤخر فاصل) کا نمو جداگانہ ہوتا ہے۔ یہ سپٹم (فاصل) غالباً سنٹرل کنال (مرکزی قنال) کے ظہری حصہ کے ممزوج ہو جانے سے یا اپنڈائمل (برغلیفی) خلیوں کے ایک پردہ سے نمو پذیر ہوتا ہے۔

اثناء بالیدگی میں میڈلا سپائینلیس (نخاع شوکی) میں بہت سے تغیرات

CC-0. In Public Domain. Gurukul Kangri Collection, Haridwar

Digitized by Arya Samaj Foundation Chennai and eGangotri

واقع ہوتے ہیں۔ جوارح کے شگوفوں کے ساتھ ساتھ سروائکل (عنقی) اور لمبار (قطنی) دبازت پیدا ہوتی ہے۔ ورٹبرل کالم (عمود فقری) کی بالیدگی کی تیزی کی وجہ سے میڈلا سپائینلس (نخاع شوکی) اور اُس کے اعصاب اوپر کو کھنچ جاتے ہیں، لہٰذا نیچے کی طرف کے اعصاب مُورب (oblique) (ترچھے) ہوجاتے ہیں۔ ابتدا میں میڈلا سپائینلس (نخاع شوکی) ورٹبرل کالم (عمود الفقرات) کی پوری طوالت میں واقع ہوتا ہے۔ چھٹے مہینے میں یہ نخاع شوکی تیسرے لمبار ورٹبرا (قطنی فقرہ) کے لیول (مستوی) تک پہنچتا ہے اور تیسرے سال پہلے لمبار ورٹبرا (قطنی فقرہ) تک پہنچ جاتا ہے، تاہم نخاع شوکی کا زیرین حصہ کاکسکس (coccyx = عُصعُص) سے لگا رہتا ہے اور کھنچکر ایک باریک شتک (filament) بنجاتا ہے، جس کو فائلم ٹرمینیلی (filum terminale = خیط انتہائی) کہتے ہیں۔

نیورل ٹیوب (انبوبہ عصبی) کے اطراف کا میزوڈرم (میاں آدمہ) تین غشاؤں میں منقسم ہوتا ہے، جو دماغ اور نخاع شوکی کی پوشش بنجاتی ہیں۔ اِن میں کی بیرونی پوشش سخت اور مضبوط ہوتی ہے اور ڈیورا میٹر (dura mater = اُم جافیہ) کے نام سے موسوم ہے۔ درمیانی پوشش کو آرکنائڈ میٹر (arachnoid mater = اُم عنکبوتیہ)، اور اندرونی پوشش کو پایا میٹر (pia mater = اُم حنونہ) کہتے ہیں۔ اِن پوششوں کے درمیان سرعت کے ساتھ کہفے پیدا ہوجاتے ہیں، جنکو سب ڈیورل سپیس (subdural space = زیر جافی فضا)، اور سب آرکنائڈ سپیس (sub-arachnoid space = زیر عنکبوتی فضا) کہتے ہیں۔ اول الذکر کہفہ ڈیورا (جافیہ) اور آرکنائڈ (عنکبوتیہ) کے مابین، اور آخر الذکر کہفہ آرکنائڈ (عنکبوتیہ) اور پایا میٹر (اُم حنونہ) کے مابین واقع ہوتا ہے۔ فورتھ وینٹریکل (چوتھے بطین) کی ظہری دیوار اور اُس کی پوشش بنانے والے پایا میٹر (اُم حنونہ) میں ایک درمیانی اور دو جانبی سوراخ ہوتے ہیں۔ درمیانی سوراخ کو فورامن آف مجنڈی (foramen of Magendie) اور جانبی سوراخوں کو فورامنا آف لشکا (foramina of Luschka) کہتے ہیں۔ اِن سوراخوں کے ذریعہ چوتھا بطین سب آرکنائڈ سپیس (زیر عنکبوتی فضا) سے تعلق رکھتا ہے۔

CC-0. In Public Domain. Gurukul Kangri Collection, Haridwar

Digitized by Arya Samaj Foundation Chennai and eGangotri

عروقی نظام

(VASCULAR SYSTEM)

عروقی نظام غالباً میزوڈرم (میاں ادمہ) سے نمو پذیر ہوتا ہے۔ خلیوں کے ٹھوس ڈورے، جنھیں اینجیو بلاسٹس (angioblasts = وعائی ناہض) کہتے ہیں، اُنبوبی (tubular) ہو جاتے ہیں۔ اِس انبوبہ کے اندر کے محیطی (peripheral) خلیے عروق کا انڈوتھیلیم (endothelium = درملہ) بنجاتے ہیں، اور اندرونی خلیے دموی جزیروں (blood islands) کی طرح نمایاں ہوتے ہیں۔ ان جزیروں میں سے خلیے علیحدہ ہو کر نوات دار دموی جسیمات (nucleated blood corpuscles) بنجاتے ہیں، ان میں کے بعض خلیوں کے نوات بذریعہ تکسّر (disintegration) یا بذریعہ خروج (extrusion) غائب ہو جاتے ہیں، نواتوں کے غائب ہو جانے کے بعد یہ سبے نوات خلیے رنگین ہو جاتے ہیں اور رڈ بلڈ کارپسلز (red blood corpuscles = سرخ دموی جسیمے)، بنجاتے ہیں۔

سب سے پہلے تاچۂ زردی (yolk sac) میں عروق (vessels) شعریات (capillaries) کی صورت میں نمودار ہوتے ہیں، جن سے دو دموی نالیاں، جنھیں وٹلائن وینز (vitelline veins = زردینی وریدیں) کہتے ہیں، پیدا ہو کر جنین کے جسم میں داخل ہوتی ہیں۔ چونکہ انسان کے تاچۂ زردی میں چنداں زیادہ غذائیت نہیں موجود ہوتی، لہذا عروق کا ایک اور گروہ پیدا ہوتا ہے، جو کوریون (رسلی) کے ہشیمی (placental) حصے کو جنین کے ساتھ متعلق کر دیتا ہے۔ اِس گروہ کے عروق کو امبلائکل وینز (umbilical veins = سُرّی اَوردہ) کہتے ہیں۔ یہ وریدیں آپس میں ملکر ایک تنہ بنجاتی ہیں، جسے وینا امبلیکلیس اِمپار (vena umbilicalis = وریدِ سُرّی مجرد) کہتے ہیں۔ یہ باڈی سٹاک (body stalk = ساقِ جسم)

CC-0. In Public Domain. Gurukul Kangri Collection, Haridwar

Digitized by Arya Samaj Foundation Chennai and eGangotri

کے ذریعہ جسم میں داخل ہو کر دو وریدوں، یعنے داہنی اور بائیں سُرّی ورید، میں منقسم ہو جاتی ہے۔ یہ وریدیں سپٹم ٹرانسورسم (فاصل مستعرض) میں سے گذرتی ہوئی وٹلائن وین (زردینی ورید) سے ملکر وِٹلو امبلائکل وین (vitello-umbilical vein = زردینی سُرّی ورید) بناتی ہیں۔ جنین کے جسم میں سر کی طرف ہر جانب ایک ورید پیدا ہوتی ہے، جسے پریکارڈنل وین (precardinal vein = پیش رئیسی ورید) یا اَنٹیریر کارڈنل وین (anterior cardinal vein = مُقدّم رئیسی ورید) کہتے ہیں۔ جنین کے جسم کے ذنبی حصّے میں بھی اسی طرح ہر جانب ایک ورید پیدا ہوتی ہے،

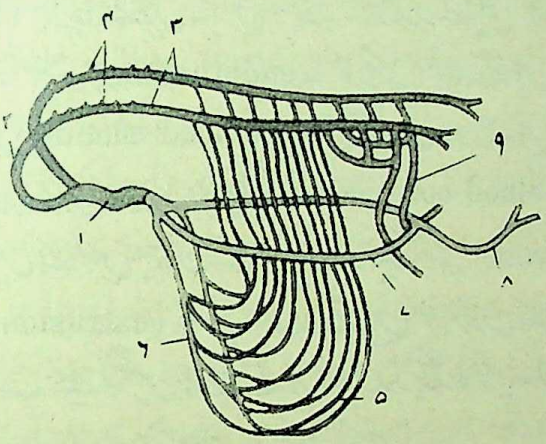

شکل ۴۹۔ ۲ ملی میٹر کے ایک انسانی جنین میں عروق دمویہ کے جانبی منظر کا خاکہ (بہ تتبع فیلکس)۔

۱۔ قلب (Heart)، ۲۔ پہلی اورطی محراب (First aortic arch)، ۳۔ ظہری اورطہ (Dorsal aortæ)، ۴۔ ظہری بین فلقی شرائین (Dorsal intersegmental arteries)، ۵۔ صفاری شرائین (Vitelline arteries)، ۶۔ صفاری اوردہ (Vitelline veins)، ۷۔ ورید سُرّی (Umbilical vein)، ۸۔ ورید سُرّی مجرو (Vena umbilicalis impar)، ۹۔ شریان سُرّی (Umbilical artery)۔

CC-0. In Public Domain. Gurukul Kangri Collection, Haridwar

Digitized by Arya Samaj Foundation Chennai and eGangotri

جو پوسٹ کارڈنل یا پوسٹیریر کارڈنل وین (postcardinal or posterior vein = پس رئیسی یا موخر رئیسی ورید) کہلاتی ہے۔ یہ پری اور پوسٹ کارڈنل وینز (پیش و پسیں رئیسی وریدیں) ملکر قناتِ کوئیر (duct of Cuvier) بناتی ہیں، جو وٹلو امبلائکل وینز (زردینی سُتری وریدوں) کے ساتھ اوّلین اورطہ میں داخل ہوتی ہیں اور یہ سب باہم ممزوج ہوکر انبوبۂ قلبی (heart tube) بناتے ہیں۔

جنین کے پیریکارڈیئل (تاموری) رقبہ کے سامنے، جو قیفالی حصّے میں واقع ہے، ہر ایک جانب ایک شریان نمودار ہوتی ہے جسے پرمیٹیو اورٹا (primitive aorta = اوّلین اَورطہ) کہتے ہیں۔ یہ شریانیں نوٹوکورڈ (حبل ظہری) کے دونوں جانب ہوتے ہوئے دُم کی طرف متجاوز ہوتی ہیں، اور اِن کے اگلے حصّے سے ایک ایک امبلائکل آرٹری (سُتری شریان) نکلتی ہے۔

جب جنین اپنے آپ پر خمیدہ ہوجاتا ہے تو یہ اورطہ بھی خمیدہ ہوتا ہے جس سے اِس کے تین حصّے ہوجاتے ہیں:۔ ایک بطنی حصّہ، جو بطنی اورطہ (ventral aorta) کہلاتا ہے، دوسرا ظہری حصّہ، جو ظہری اورطہ (dorsal aorta) کہلاتا ہے، اور تیسرا خمیدہ حصّہ، جو محرابِ اورطہ (arch of the aorta) کہلاتا ہے۔ چونکہ اِس خم کے بعد بطنی اور ظہری اورطہ کے درمیان مزید پانچ ملحق محرابیں پیدا ہوجاتی ہیں، لہٰذا اِس خم کو پہلی محراب کہتے ہیں اور مابقی محرابوں کو علی الترتیب دوسری، تیسری، چوتھی، پانچویں اور چھٹی محراب کہتے ہیں۔ بطنی اورطہ کے آخری (ذنبی) حصّے باہم ممزوج ہوجاتے ہیں اور ایک قلبی نالی (heart tube = انبوبۂ قلبی) بناتے ہیں۔ اِس طرح اِس نالی کے ذنبی حصّے میں اول الذکر وٹلائن (زردینی)، امبلائکل (سُتری) اور ڈکٹ آف کوئیر (قناتِ کوئیر) وریدیں مشمول ہوتی ہیں۔ دونوں ظہری اورطہ بھی چوتھے تھوراسک ورٹبرا (صدری مہرہ) سے چوتھے لمبار ورٹبرا (قطنی مہرہ) تک آپس میں ممزوج ہوجاتے ہیں اور یہ ممزوج شدہ حصّہ ڈسنڈنگ (نازل) اورطہ کہلاتا ہے۔ گذشتہ زمانہ میں مڈل سیکرل آرٹری (وسطی عجزی شریان) کو اِسی اورطہ کا تسلسل سمجھا جاتا تھا لیکن آجکل یہ شریان اورطہ کی

CC-0. In Public Domain. Gurukul Kangri Collection, Haridwar

Digitized by Arya Samaj Foundation Chennai and eGangotri

ایک شاخ تصور کی جاتی ہے۔

قلب

(HEART)

اوّلین اورطوں کے قیفالی سرے اُس میزوڈرمل (میاں آدمی) رقبہ کے سامنے واقع ہوتے ہیں، جو تاموری رقبہ (pericardial area) بنتا ہے۔ جنین کے سامنے کو جھک جانے کی وجہ سے یہ رقبہ منقلب ہوکر صدر کی طرف آجاتا ہے، یعنے تاموری رقبہ، جو ابتداءً اوّلین اورطہ کے پیچھے (ظہری) ہوتا ہے، اب پلٹ کر سامنے کو (بطنی) آجاتا ہے۔ انبوبۂ قلبی (heart tube) بہت تیزی کے ساتھ نمو پاکر لمبا ہوجاتا ہے، اور خمیدہ ہوکر سامنے کو محدب ہوجاتا ہے۔ علاوہ بریں وہ اپنے آپ پر بل کھاتا ہے۔ جیسے جیسے انبوبۂ قلبی سامنے کو خمیدہ ہوتا ہے، میزوڈرم (میاں آدمہ) کو آگے کی طرف ڈھکیلتا جاتا ہے، چنانچہ تاموری رقبہ کا میزوڈرم (میاں آدمہ) اُس کو گھیر کر وسرل پیریکارڈیئم (visceral pericardium = حشائی تاموری) بنجاتا ہے۔

انبوبۂ قلبی میں چند انقباضات پیدا ہوتے ہیں، جس سے اُس کے پانچ حصے ہوجاتے ہیں۔ یہ قیفالی سرے سے ذنبی خطے کی طرف جاتے ہوئے ٹرنکس آرٹیریوسس (truncus arteriosus = شریانی تنہ)، بلبس کارڈس (bulbus cordis = بصلۂ قلبی)، وینٹریکل (ventricle = بطین) ایٹریئم (atrium = اذیق)، اور سائنس وینوسس (sinus venosus = وریدی جوف) کہلاتے ہیں۔ بطنی اورطہ ٹرنکس آرٹیریوسس (شریانی تنہ) سے شروع ہوتا ہے اور سائنس وینوسس (وریدی جوف) میں ڈلائن (زردینی) امبلائکل (سُرّی) اور کارڈنل (رئیسی) وینز (وریدیں) داخل ہوتی ہیں۔ انبوبۂ قلبی اس طرح سے پیچ کھاتا ہے کہ سائنس وینوسس (وریدی جوف) ذنبی ہوجاتا ہے اور وینٹریکل (بطین) بلبس کارڈس (بصلۂ قلبی) اور ٹرنکس آرٹیریوسس (شریانی تنہ) سامنے کو (بطنی) آجاتے ہیں، جن میں ٹرنکس آرٹیریوسس (شریانی تنہ) سب سے زیادہ قیفالی واقع

CC-0. In Public Domain. Gurukul Kangri Collection, Haridwar

Digitized by Arya Samaj Foundation Chennai and eGangotri

ہوتا ہے۔ اِس سے واضح ہوگا کہ اوّلین قلب کے قیفالی حِصّے اور سامنے سے ونٹرل ایورٹا (بطنی اورطہ) نکلتا ہے، اور اُس کے ذنبی حِصّے میں اور نیچے، متذکرہ بالا وریدیں (یعنی زردینی، سُرّی اور رُبیعی) سائنس وِنوسس (وریدی جوف) کے اندر داخل ہوتی ہیں۔ سائنس وِنوسس (وریدی جوف) نمو پاکر ہلالی شکل اختیار کرتا ہے اور اِس ہلال کے جانبی قرن میں وٹلائن وین (زردینی ورید)، اَمبلائکل وین (سُرّی ورید) اور قنات کوئیر (Cuvier) داخل ہوتے ہیں۔ داہنی جانب کے مزید نمو کی وجہ سے سائنس وِنوسس (وریدی جوف) رائٹ ایٹریئم (داہنے اوتاق)

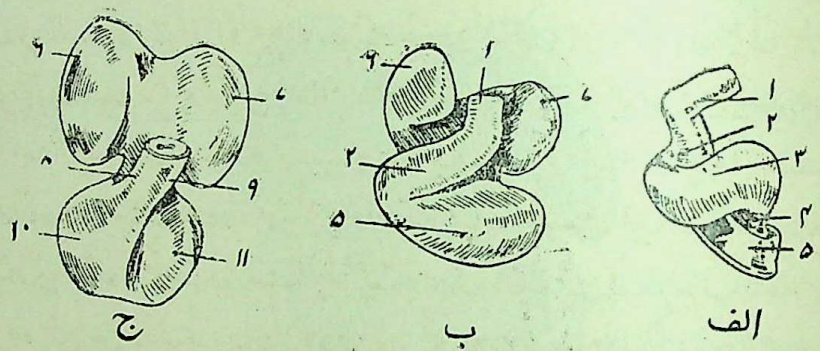

شکل ۵۰۔ قلب کا نمو۔ بطنی منظر بیرونی جانب سے دیکھنے پر (زیگلر کے نمونہ سے بہ تتبع نہر)۔

الف ۔ ۱۵ و ۲ ملی میٹر طول کا جنین

ب ۔ ۳ و ۴ " " "

ج ۔ ۱۰ " " "

۱۔ شریانی تنہ (Truncus arteriosus)، ۲۔ بصلۂ قلبی (Bulbus cordis)، ۳۔ بطین (Ventricle)، ۴۔ اُطاق (Atrium)، ۵۔ وریدی جوف (Sinus venosus)، ۶۔ دایاں اُطاق (Right atrium)، ۷۔ بایاں اُطاق (Left atrium)، ۸۔ شریان ریوی (Pulmonary artery)، ۹۔ اورطہ (Aorta)، ۱۰۔ دایاں بطین (Right ventricle)، ۱۱۔ بایاں بطین (Left ventricle)۔

CC-0. In Public Domain. Gurukul Kangri Collection, Haridwar

Digitized by Arya Samaj Foundation Chennai and eGangotri

کے اندر کھلتا ہے، اور سائنس وینزم (sinus venarum) کہلاتا ہے۔ لہذا نمو یافتہ ایٹریئم (اوتاق)، سائنس وِنوسس (وریدی جوف) اور اوّلین ایٹریئم سے بنتا ہے، اور ان کے الحاق کے مقام پر اندر کی طرف ایک انتصابی حید (vertical ridge) کا نشان پایا جاتا ہے جسے کرسٹا ٹرمینیلس آف ہِز (crista terminalis of His = ہِز کا عرف منتہائی) کہتے ہیں۔ داہنی وٹلائن وین (زردینی ورید) نمو پاکر انفیریئر وینا کیوا (inferior vena cava = تحتانی وریدِ اجوف) بنجاتی ہے اور داہنے ڈکٹ آف کوئیر (قنات کوئیر) کے ساتھ ایٹریئم (اوتاق)

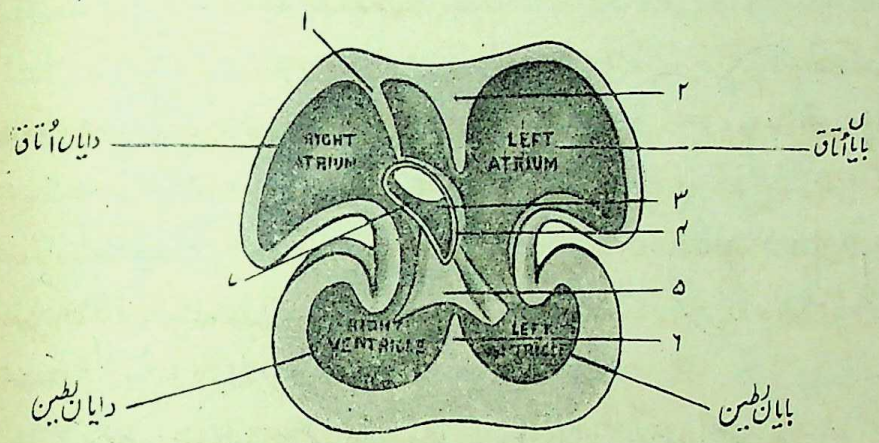

شکل ۵۱۔ تقریباً تیس دن کے انسانی جنین کے قلب کے ظہری نصف کا اندرون (زیگر کے نمونہ سے بہ تتبع ہِز)۔

۱۔ فاصل کاذب (Septum spurium)، ۲۔ فاصل اولی (Septum primum)، ۳۔ وریدی جوف کا فتحہ (Opening of the sinus venosus)، ۴۔ دایاں وریدی مصراع (Right venous valve)، ۵۔ فاصل درمیانی (Septum intermedium)، ۶۔ فاصل تحتانی، دایاں وریدی مصراع (Septum inferius, right venous valve)۔

کے ظہری حصے میں کھلتی ہے۔ سائنس وِنوسس (وریدی جوف) کا بایاں قرن نمو نہیں پاتا اور تنگ رہجاتا ہے، اس میں صرف بایاں ڈکٹ آف کوئیر (قنات کوئیر)

CC-0. In Public Domain. Gurukul Kangri Collection, Haridwar

Digitized by Arya Samaj Foundation Chennai and eGangotri

داخل ہوتا ہے، جس سے کورونری سائنس (coronary sinus = اکلیلی جوف) بنتا ہے اور یہ صرف داہنے قرن میں کھلتا ہے۔ یہ (دایاں) قرن ایٹریئم (اوتاق) کا ایک حصہ ہو جاتا ہے۔ اِس زمانہ میں داہنے ایٹریئم (اوتاق) کی ظہری دیوار میں تین فتحے یا سوراخ دکھائی دیتے ہیں۔ اوپر کی طرف سوپیریئر وینا کیوا (superior vena cava = فوقانی ورید اَجوف) جو داہنے ڈکٹ آف کوئیر (قنات کوئیر) سے بنتا ہے۔ درمیانی حصہ میں کورونری سائنس (اکلیلی جوف) جو بائیں قرن سے بنتا ہے، اور نیچے کو انفیریئر وینا کیوا (تحتانی ورید اجوف) جو رائٹ ویلائن ین (داہنی زردینی ورید) سے بنتا ہے۔

سائنس وِنوسس (وریدی جوف) کا وہ فتحہ جو رائٹ ایٹریئم (داہنے اوتاق) میں ہوتا ہے۔ دو مصراعوں (valves) سے محفوظ ہوتا ہے جنھیں داہنا اور بایاں وِینس والو (وریدی مصراع) کہتے ہیں۔ یہ اوپر کو آپس میں ملجاتے ہیں۔ اِن کے اِتصال سے ایک دُہراؤ بنتا ہے جسے سپٹم سپوریئم (septum spurium = فاصلِ کاذب) کہتے ہیں اور یہ اِنحطاط کے باعث کرسٹا ٹرنیلس (عرفِ منتہائی) بنجاتا ہے، جس کا ذکر اوپر ہو چکا ہے۔

یہ مصراعات (valves) نیچے کی طرف باہم ملکر ایک اُبھار بناتے ہیں جسے سپائنا وسٹیبولائی (spina vestibuli = شوکۂ دھلیزی) کہتے ہیں۔ داہنے مصراع کا درمیانی حصہ نمو پاکر انفیریئر وینا کیوا (تحتانی ورید اجوف) کا مصراع اور کورونری سائنس (جوفِ اکلیلی) کا مصراع بنجاتا ہے۔ بائیں مصراع کا درمیانی حصہ مذبول ہو جاتا ہے۔

اَیٹریئم (اوتاق) اور وِنٹریکل (بطین) کے مابینی بھنچاؤ کو ایٹریئل کنال (atrial canal = اوتاقی قنال) کہتے ہیں۔ بلبس کارڈس (bulbus cordis = بصلۂ قلبی) کے گرد ایٹریا (اوتاقوں) کے بڑھ جانے سے یہ قنال بہت جلد ڈھک جاتی ہے۔ اِس میں دو اُبھار پیدا ہوتے ہیں، جنھیں انٹیریئر اور پوسٹیریئر اینڈوکارڈیئل کشنز (anterior and posterior endocardial cushions = مقدم اور مؤخر دروں قلبی مسند) کہتے ہیں جو آپس میں ملکر ایک فاصل بناتے ہیں، جس کو

CC-0. In Public Domain. Gurukul Kangri Collection, Haridwar

Digitized by Arya Samaj Foundation Chennai and eGangotri

سپٹم انٹرمیڈیئم (septum intermedium = فاصل درمیانی) کہتے ہیں۔ یہ فاصل اِس قنال کے دو حصے کر دیتا ہے جنھیں داہنے اور بائیں ایٹریو وینٹریکیولر آریفس (atrioventricular orifice = اوطاقی بطینی دھنہ) کے نام سے یاد کیا جاتا ہے۔

سامنے کی طرف ایٹریئم (اوتاق) کی ظہری دیوار سے ایک فاصل نمودار ہوتا ہے، جسے سپٹم پرائم (septum primum = فاصل اوّلی) کہتے ہیں۔

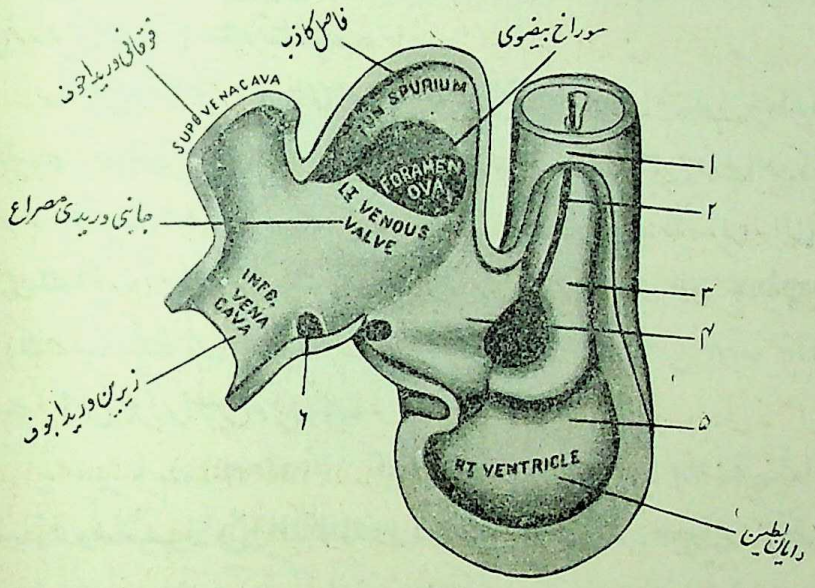

شکل ۵۲۔ تقریباً تیس دن کے انسانی جنین کا قلب دائیں جانب پر کھولا ہوا (زیگلر کے نمونہ سے بہ تتبع ہز)۔

۱۔ شریانی تنہ (Truncus arteriosus)، ۲۔ اورطہ کے اندر سلائی (Probe in the aorta)، ۳۔ اورطی ریوی فاصل (Aortopulmonary septum)، ۴۔ درمیانی فاصل (Septum intermedium)، ۵۔ تحتانی فاصل (Septum inferius)، ۶۔ اکلیلی جوف (Coronary sinus)۔

یہ فاصل سپٹم انٹرمیڈیئم (فاصل درمیانی) سے اتصال حاصل کرکے اوّلی ایٹریئم

CC-0. In Public Domain. Gurukul Kangri Collection, Haridwar

Digitized by Arya Samaj Foundation Chennai and eGangotri

(اوتاق) کو دائیں اور بائیں حصوں میں تقسیم کر دیتا ہے۔ لیکن قبل اس کے کہ ان ایٹریا (اوتاقوں) کا مابینی تعلق جسے اوسٹیئم پرائم آف بورن (ostium primum of Born = بورن کا دھنۂ اولیٰ) کہتے ہیں، مسدود ہو، سپٹم پرائم (فاصل اولی) میں متعدد سوراخ نمودار ہوتے ہیں، جو آپس میں مل کر اسٹیئم سیکنڈم آف بورن (ostium secundum of Born = بورن کا دھنۂ ثانوی) بناتے ہیں، جسے فورامین اوویلی (foramen ovale = سوراخ بیضوی) بھی کہتے ہیں۔ ایک دوسرا فاصل، جو سپٹم سیکنڈم (septum secundum = فاصل ثانوی) کہلاتا ہے، اولین فاصل کے داہنے جانب، ایٹریئم (اوتاق) کے ظہری اور قفیفالی حصے سے پیدا ہو کر فورامین اوویلی (سوراخ بیضوی) کو ڈھانک دیتا ہے۔ اس طرح سے یہ اولین فاصل کا ایک مصراع بنجاتا ہے جو خون کو صرف ایک ہی سمت میں، یعنے داہنے جانب سے بائیں جانب کو جانے دیتا ہے۔ پیدائش کے بعد یہ دونوں فاصل (اولین اور ثانوی) باہم ممزوج ہو جاتے ہیں اور فورامین اوویلی (سوراخ بیضوی) مسدود ہو جاتا ہے۔

وینٹریکل (بطین) کی اگلی دیوار کے حصۂ زیریں سے ایک ہلالی فاصل، جسے سپٹم انفریئس (septum inferius = فاصل تحتانی) کہتے ہیں، پیدا ہو کر اوپر کی طرف جاتا ہے اور بطین کو داہنے اور بائیں بطینوں میں تقسیم کر دیتا ہے۔ کچھ عرصے تک یہ دونوں بطین، بین البطینی سوراخ کے ذریعہ سے (جو ہلالی فاصل کے دو قرنوں کے درمیان ہوتا ہے)، باہم تعلق رکھتے ہیں۔ فاصل تحتانی کا پچھلا قرن ڈارسل اینڈو کارڈیئل کشن (dorsal endocardial cushion = ظہری دروں قلبی گدی) سے ممزوج ہو جاتا ہے، جس سے بین البطینی فاصل کا پارس ممبرینیسیا (pars membranacea = جزوِ غشائی) بنتا ہے۔ اس ہلال کا مابقی حصہ کامل نمو یافتہ انٹرونٹریکیولر سپٹم (بین البطینی فاصل) کا عضلاتی حصہ بنتا ہے۔ اولی بطین اور بلبس کارڈس (bulbus cordis = بصلۂ قلبی) بطین (ventricle) بناتے ہیں، اور بلبس کارڈس (بصلۂ قلبی) داہنے بطین کا انفنڈیبولم (infundibulum = قمع) بنتا ہے۔

CC-0. In Public Domain. Gurukul Kangri Collection, Haridwar

Digitized by Arya Samaj Foundation Chennai and eGangotri

ٹرنکس آرٹیریوسس (truncus arteriosus = شریانی تنہ) طولاً ایک پیچدار (لولبی) فاصل کے ذریعہ، جسے ایورٹو پلمونری سپٹم (aortopulmonary septum = اورطی ریوی فاصل) کہتے ہیں، دو حصّوں میں، یعنے پلمونری آرٹری (pulmonary artery = شریان ریوی) اور ایسنڈنگ ایورٹا (ascending aorta = اورطی صاعد) میں منقسم ہوتا ہے۔ یہ فاصل بالآخر دو نیم ہو کر شریان ریوی اور اورطی کو ایک دوسرے سے علٰحدہ کر دیتا ہے۔

بلبس کارڈس (بصلۂ قلبی) میں ٹرنکس آرٹیریوسس (شریانی تنہ) کے قریب چار اُبھار نمایاں ہوتے ہیں، جنھیں اینڈوکارڈیئل کشن (endocardial cushion = دروں قلبی مسند) کہتے ہیں۔ یہ اُورطی اور پلمونری آرٹری (شریان ریوی) کے مصراع بنتے ہیں۔ داہنے اور بائیں دروں قلبی مسندوں کے ممزوج ہو جانے سے ایک مرکزی فاصل بنتا ہے، جو اوپر کو ایورٹو پلمونری سپٹم (اورطی ریوی فاصل) سے ممزوج ہوتا ہے اور نیچے اُس فاصل کے ساتھ مل جاتا ہے، جو بلبس کارڈس (بصلۂ قلبی) میں پیدا ہوتا ہے اور انٹرونٹریکیولر سپٹم (بین البطینی فاصل) کے ہلالی حاشیہ سے ممزوج ہو کر دائیں اور بائیں بطینوں کو ایک دوسرے سے بالکل علٰحدہ کر دیتا ہے۔ ٹرنکس آرٹیریوسس (شریانی تنہ) کے دو حصّے یعنے پلمونری آرٹری (ریوی شریان) اور ایسنڈنگ ایورٹا (اورطۂ صاعد)، اس طرح علی الترتیب داہنے اور بائیں بطین میں کھلتے ہیں۔

داہنے اور بائیں اینڈوکارڈیئل کشنز (دروں قلبی مسندوں) سے جو فاصل بنتا ہے وہ ان مسندوں کو دو (اگلی جوڑ اور پچھلی جوڑ) میں تقسیم کر دیتا ہے۔ اگلی جوڑ اور اگلی دروں قلبی مسند (اینڈوکارڈیئل کشن) کے نمو سے پلمونری والو (ریوی مصراع) کے تین ہلالی دامن بنتے ہیں، اور پچھلے جوڑ اور باقیماندہ پچھلی مسند سے ایورٹک والو (مصراع اورطی) کے تین ہلالی دامن (flaps) بنتے ہیں۔

ایٹریوونٹریکیولر والو (atrioventricular valve = اوتاقی بطینی مصراع) کا نمو سپٹم انٹرمیڈیئم (فاصل درمیانی) سے اور بطین کے اندر اور ایٹریئل کنال (اوتاقی قنال) کے انغماد (invagination) سے ہوا کرتا ہے۔ سپٹم انٹرمیڈیئم (فاصل درمیانی) سے وسطانی شُرفہ (medial cusp) اور اوتاقی قنال سے

CC-0. In Public Domain. Gurukul Kangri Collection, Haridwar

Digitized by Arya Samaj Foundation Chennai and eGangotri

جانبی شُرفہ (lateral cusp) بنتا ہے۔

شرائین

(ARTERIES)

پہلی محرابِ اورطہ (first aortic arch) یعنے اوّلین اورطہ کا خم، پہلی حشائی (mandibular = چانوی) محراب میں سے گذرتا ہے۔ ازاں بعد پانچ اور شریانی محرابیں پیدا ہوتی ہیں اور علی الترتیب اپنی اپنی حشائی محرابوں میں سے گذرتی ہیں۔ دوسری محراب جو دوسری (لامی) محراب میں سے گذرتی ہے بطنی اورطہ کو ظہری اورطہ سے ملاتی ہے۔ اِس کی ایک شاخ اسٹیپیڈیل آرٹری (stapedial artery = شریانِ رکابی) خاص اہمیت رکھتی ہے۔ یہ شریان عظمِ رکابی (stapes) کے حلقہ میں سے گذرتی ہے اور بعض حیوانات، مثلاً چوہوں میں، باقی رہتی ہے، لیکن انسان میں غائب ہوجاتی ہے۔ اس کی تین شاخیں، سوپرا اوربٹل (supraorbital = فوق المحجری)، اِنفرا اوربٹل (infraorbital = تحت المحجری) اور مینڈیبولر (mandibular = چانوی) شریانیں، ٹرائجیمینل نرو (trigeminal nerve = عصبِ ثلاثی توأمی) کی تین شاخوں کا ساتھ دیتی ہیں۔ اِنفرا اوربٹل (تحت المحجری) اور مینڈیبولر (چانوی) شرائین ایک مشترک تنہ سے پیدا ہوتی ہیں، اور یہ تنہ آربیکیولو ٹیمپورل (اُذینی صدغی) عصب کی دونوں جڑوں کے درمیان سے گذر کر ایکسٹرنل کراٹڈ آرٹری (external carotid artery = خارجی سباتی شریان) سے متفہّم (anastomose) ہوتا ہے۔ اِس اثناء میں اِسٹیپیڈیل آرٹری (شریان رکابی) غائب ہوجاتی ہے، اور یہ تفہّم انٹرنل میکزیلری آرٹری (internal maxillary artery = داخلی فکّی شریان) بن جاتا ہے۔ اِس طرح شریان رکابی کی شاخیں داخلی فکّی شریان کی شاخیں بنجاتی ہیں۔ مشترک شاخ، مڈل مننجیئل آرٹری (middle meningeal artery = وسطی سحائی شریان) بنجاتی ہے۔ سوپرا آربٹل (فوق المحجری) شاخ اب مڈل مننجیئل آرٹری (وسطی سحائی شریان) کی آربٹل (محجری)

CC-0. In Public Domain. Gurukul Kangri Collection, Haridwar

Digitized by Arya Samaj Foundation Chennai and eGangotri

شاخ بنجاتی ہے۔ تیسری، چوتھی اور چھٹی شریانی محرابیں ٹرنکس آرٹیریوسس (شریانی تنہ)

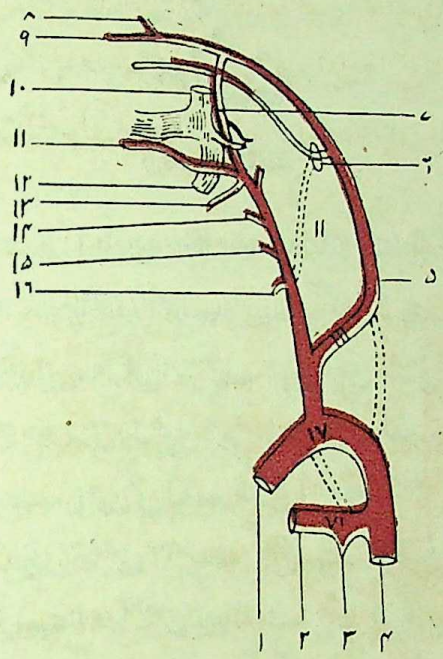

شکل ۵۳۔ سباتی شریان کی شاخوں کے مبدا کا خاکہ (برائس)۔
۱۔ محراب اورطی (Aortic arch)، ۲۔ مشترک سباتی شریان (Common carotid artery)، ۳۔ ریوی شریان (Pulmonary artery)، ۴۔ ظہری اورطی (Dorsal aorta)، ۵۔ داخلی سباتی شریان (Internal carotid artery)، ۶۔ شریان رکابی (Stapedial artery)، ۷۔ وسطی سحائی شریان (Middle meningeal artery)، ۸۔ موخر دماغی شریان (Posterior cerebral artery)، ۹۔ مقدم دماغی شریان (Anterior cerebral artery)، ۱۰۔ ثلاثی توأمی عصب (Trigeminal nerve)، ۱۱۔ زیر محجری شریان (Infraorbital artery)، ۱۲۔ چانوی عصب (Mandibular nerve)، ۱۳۔ چانوی شریان (Mandibular artery)، ۱۴۔ وجہی شریان (Facial artery)، ۱۵۔ لسانی شریان (Lingual artery)، ۱۶۔ بالائی درقی شریان (Superior thyroid artery)۔

CC-0. In Public Domain. Gurukul Kangri Collection, Haridwar

Digitized by Arya Samaj Foundation Chennai and eGangotri

کو ظہری اورطہ سے ملاتی ہیں۔ لیکن پانچویں محراب ٹرنکس (تنہ) کو چھٹی محراب کے ظہری حصہ سے ملاتی ہے۔ چونکہ بطنی اورطہ گردن کے ساتھ ساتھ لنبا ہوتا جاتا ہے، اسلئے تیسری اور چوتھی محرابیں بطنی اور ظہری اورطہ کے مابین واقع ہوجاتی ہیں۔

اورطی کے اُن حصوں کو جو دو محرابوں کے مابین واقع ہوتے ہیں، اورطہ کی

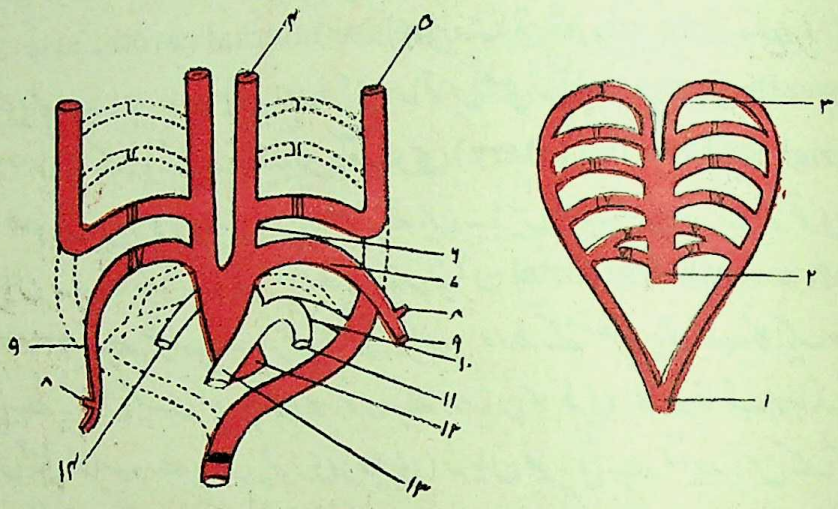

شکل ۵۴۔ اورطی محرابوں اور اُن کی تبدیلیوں کا خاکہ۔

۱۔ ظہری اورطہ (ممزوج) (Dorsal aorta) (fused)، ۲۔ شریانی تنہ (Truncus arteriosus)، ۳۔ بطنی اورطی (Ventral aorta)، ۴۔ خارجی سباتی شریان (External carotid artery)، ۵۔ داخلی سباتی شریان (Internal carotid artery)، ۶۔ مشترک سباتی شریان (Common carotid artery)، ۷۔ محراب اورطی (Arch of the aorta)، ۸۔ فقری (Vertebral) شریان، ۹۔ زیر ترقوی (Subclavian) شریان، ۱۰۔ قنات شریانی (Ductus arteriosus)، ۱۱۔ بائیں شریان ریوی (Left pulmonary artery)، ۱۲۔ اورطی صاعد (Ascending aorta)، ۱۳۔ شریان ریوی (Pulmonary artery)، ۱۴۔ دائیں شریان ریوی (Right pulmonary artery)

CC-0. In Public Domain. Gurukul Kangri Collection, Haridwar

Digitized by Arya Samaj Foundation Chennai and eGangotri

جڑیں (roots) کہتے ہیں، اور یہ اپنی جائے وقوع کے لحاظ سے علی الترتیب بطنی یا ظہری ہوتی ہیں۔ اورطہ کے اِن حصوں میں اور شریانی محرابوں میں ترمیم و تخفیف واقع ہو جانے کی وجہ سے سر اور گردن، جوارح اعلیٰ اور شش کی شرائین اور حقیقی محراب اورطی بنتی ہیں۔ انسان میں پہلی، دوسری اور پانچویں محرابیں بالکل غائب ہو جاتی ہیں۔ تیسری محراب اور اس کے اوپر کے ظہری اورطہ سے انٹرنل کراٹڈ آرٹری (internal carotid artery = داخلی سباتی شریان) بنتی ہے۔ داہنی چوتھی محراب اور داہنا ظہری اورطہ، مع ساتویں قطعی شریان (seventh segmental artery) کے رائٹ سبکلیوین آرٹری (right subclavian artery = داہنی زیر ترقوی شریان) بناتے ہیں۔ بائیں سب کلیوین (زیر ترقوی) شریان صرف بائیں ساتویں قطعی شریان (left seventh segmental artery) سے بنتی ہے۔ بائیں چوتھی محراب اورطہ کے مستقل محراب کا ایک حصہ بنتی ہے۔ بائیں تیسری اور چوتھی محرابوں کے درمیان کا ظہری اورطہ غائب ہو جاتا ہے۔ بائیں چھٹی محراب سے بائیں پلمونری (ریوی) شریان نمو پاتی ہے، اور اِس کے آخر کا حصہ ڈکٹس آرٹیریوسس (ductus arteriosus = قناتِ شریانی) بناتا ہے۔ داہنی چھٹی محراب غائب ہو جاتی ہے۔ داہنا بطنی اورطہ چوتھی محراب تک اِنومینیٹ (innominate = غُفلی) شریان ہو جاتا ہے اور اس کے بعد تیسرے محراب تک کا حصہ کامن کراٹڈ (common carotid = مشترک سباتی) شریان اور باقی کا حصہ اکسٹرنل کراٹڈ (external carotid = خارجی سباتی) شریان بناتا ہے۔ بائیں جانب بطنی اورطہ کا وہ حصہ جو انومینیٹ (غُفلی) اور بائیں مشترک سباتی شرائین (left common carotid arteries) کے درمیان واقع ہوتا ہے مستقل محراب اورطہ کا ایک جز بناتا ہے۔ اِس سے آگے بایاں بطنی اورطہ تیسری محراب تک بائیں مشترک سباتی شریان (left common carotid artery) بناتا ہے، اور اِس سے اور آگے بائیں خارجی سباتی شریان (left external carotid artery) بنتا ہے۔ اِسطرح مستقل اورطی محراب کی تکوین حسب ذیل ہوتی ہے:۔ (۱) ابتدائے

CC-0. In Public Domain. Gurukul Kangri Collection, Haridwar

Digitized by Arya Samaj Foundation Chennai and eGangotri

محراب سے لیکر انومینیٹ (غفلی) شریان کی ابتدا تک ٹرنکس آرٹیریوسس (شریانی تنہ) سے (۲) انومینیٹ (غفلی) اور بائیں کامن کراٹڈ (مشترک سباتی) شریان کے درمیان بائیں بطنی اورطہ سے (۳) چوتھی شریانی محراب سے اور ما بقی حصہ (۴) بائیں ظہری اورطہ کے قیفالی سرے سے — تیسرے محراب سے لیکر ابتدائی ظہری اورطہ کے ممزوج ہونے تک داہنا ظہری اورطہ غائب ہوجاتا ہے، مگر وہ تھوڑا سا حصہ جو داہنی سب کلیوین (زیر ترقوی) شریان کا ایک جز بنتا ہے، باقی رہ جاتا ہے۔

چونکہ تاموز (pericardium) مع اپنے نمو پذیر قلب کے صدر میں اتر آتا ہے

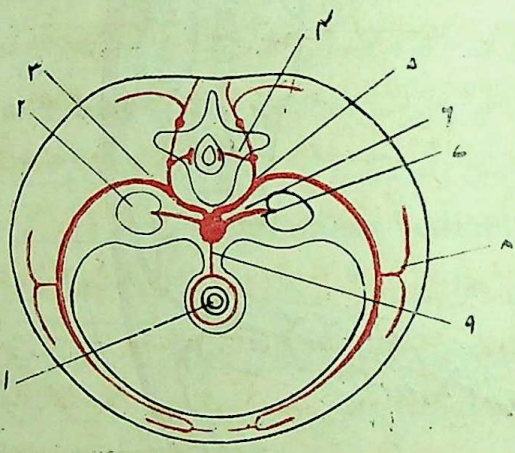

شکل ۵۵۔ فلقی شرائین کا خاکہ۔

۱۔ اولی روده (Primitive gut)، ۲۔ گرده (Kidney)، ۳۔ ظہری اورطی (Dorsal aorta)، ۴۔ شوکی شاخ (Spinal branch)، ۵۔ ظہری جسدی شاخ (Dorsal somatic branch)، ۶۔ جسدی شاخ (Somatic branch)، ۷۔ جانبی حشائی شاخ (Lateral splanchnic branch)، ۸۔ جانبی شاخ (Lateral branch)، ۹۔ بطنی حشائی شریان (Ventral splanchnic artery)۔

لہٰذا اس کے ساتھ شرائین بھی نیچے کو اتر آتی ہیں۔ داہنی سبکلیوین (زیر ترقوی) شریان

CC-0. In Public Domain. Gurukul Kangri Collection, Haridwar

Digitized by Arya Samaj Foundation Chennai and eGangotri

گردن کی جڑ میں، اور مستقل اورطی محراب صدر کے اندر اُتر آتی ہے۔ اِسی وجہ سے ریکرنٹ لرنجیئل (recurrent laryngeal = بازگرد حنجری) عصب، جو چھٹی محراب کے نیچے سے گذر کر لیرنکس (حنجرہ) کے عضلات کو رسد پہنچاتا ہے، نیچے کو اُتر آتا ہے۔ بایاں ریکرنٹ لرنجیئل (بازگرد حنجری) عصب ڈکٹس آرٹیریوسس (قناتِ شریانی) کے گرد (جو بائیں چھٹی محراب کا قائم مقام ہے) گھوم کر حلقہ بناتا ہوا مستقل اورطی محراب کے

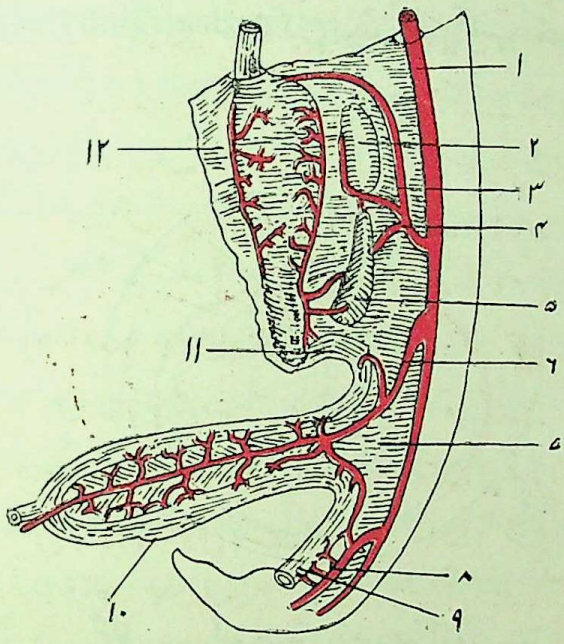

شکل ۵۶۔ انہضامی نلی اور اِس کی چسپیدگی کا خاکہ (بہ تتبع ٹولٹ)۔
۱۔ اورطی (Aorta)، ۲۔ طحال (Spleen)، ۳۔ ظہری معدی ماساریقا (Dorsal mesogastrium)، ۴۔ شکمی شریان (Cœliac artery)، ۵۔ لبلبہ (Pancreas)، ۶۔ فوقانی ماساریقی شریان (Superior mesenteric artery)، ۷۔ ماساریقا (Mesentery)، ۸۔ زیریں ماساریقی شریان (Inferior mesenteric artery)، ۹۔ پس رودہ (Hindgut)، ۱۰۔ اعور (Cœcum)، ۱۱۔ عنج (Duodenum)، ۱۲۔ بطنی معدی ماساریقا (Ventral mesogastrium)۔

CC-0. In Public Domain. Gurukul Kangri Collection, Haridwar

Digitized by Arya Samaj Foundation Chennai and eGangotri

پیچھے سے پھر اوپر کو آجاتا ہے۔ داہنا ریکرنٹ لرنجیل (بازگرد حنجری) عصب سیکلیوین (زیر ترقوی) شریان کے گرد (جو صرف بائیں چوتھی محراب کا قائم مقام ہے، کیونکہ داہنی جانب پانچویں اور چھٹی محرابیں غائب ہو چکی ہوتی ہیں) حلقہ بناتا ہے۔

ظہری اورطہ سے ہر قطعے (segment) میں ظہری، جانبی، اور بطنی شاخوں کا سلسلہ نکلتا ہے۔ بطنی شاخیں ابتداءً جوڑوں (pairs) میں ہوا کرتی ہیں، لیکن ظہری اورطہ کے ممزوج ہو جانے کی وجہ سے بطنی شاخوں کے جوڑے بھی ممزوج ہو کر ایک منفرد شریان بنجاتے ہیں۔ ان منفرد شرائین کو اسپلانکنک آرٹریز (splanchnic arteries = حشائی شرائین) کہتے ہیں۔ یہ شرائین شکم کے احشاء کو دموی رسد بہم پہنچاتی ہیں۔ ان میں سے صرف تین شریانیں یعنے سیلیاک (cœliac = شکمی)، سوپیریئر اور انفیریئر مسنٹرک (superior and inferior mesenteric = فوقانی اور تحتانی ماساریقی) شریانیں باقی رہ جاتی ہیں۔ جانبی شریانیں جانبین کو جاتی ہیں اور وُلفین باڈیز (Wolffian bodies = اجسامِ وُولفی) کو رسد پہنچاتی ہیں۔ ان میں سے صرف چار جوڑے باقی رہتے ہیں۔ یہ گوناڈ (مُولِدات) کی شرائین اور سوپیریئر مڈل اور انفیریئر سوپرارینل (فوقانی وسطانی اور تحتانی فوق الکلوی) شرائین ہیں۔ اوپر کی سوپرارینل (فوق الکلوی) سے انفیریئر فرینک (تحتانی حجابی) شاخ نکلتی ہے اور نمو پذیر ڈایافرام (حجاب حاجز) کو رسد پہنچاتی ہے۔ نیچے کی سوپرارینل (فوق الکلوی) سے رینل (کلوی) شاخ نکلتی ہے جو گردہ کو، جو اس وقت بہت چھوٹا ہوتا ہے، رسد پہنچاتی ہے۔ ان تین اہم شرائین سے سوپرارینل گلانڈ (فوق الکلیہ غدہ) کی اہمیت کا پتہ چلتا ہے۔ بعد میں جب ڈایافرام اور گردے نمو یاب ہو جاتے ہیں تو اُن کی شرائین بھی بہت بڑھ جاتی ہیں، یہانتک کہ یہ شاخیں اصل شرائین ہو جاتی ہیں اور اب سوپیریئر سوپرارینل (فوقانی فوق الکلوی)، انفیریئر فرینک (تحتانی حجابی) کی شاخ، اور انفیریئر سوپرارینل (تحتانی فوق الکلوی) رینل کی شاخ ہو جاتی ہے۔ مڈل سوپرارینل (فوق الکلوی) اپنی اصلی حالت پر قائم رہتی ہے اور حسب سابق اورطہ کی شاخ کی طرح باقی رہتی ہے۔ ظہری قطعی شرائین ابتداءً جانباً اور پھر آگے کو جاتی ہیں اور ہر ایک شریان سے ایک ظہری اور ایک جانبی شاخ نکلتی ہے۔ انمیں سے

CC-0. In Public Domain. Gurukul Kangri Collection, Haridwar

Digitized by Arya Samaj Foundation Chennai and eGangotri

انٹرکوسٹلز (بین ضلعی) اور لمبار (قطعی) شرائین اپنی قطعی (segmental) حالت میں قائم رہتی ہیں۔ قطعی شریانوں کے طولی تفممات (longitudinal anastomosis)

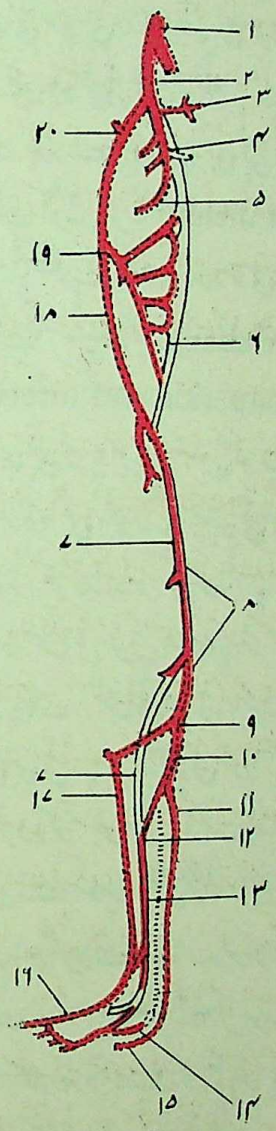

شکل ۷ ہ - جوارح سفلی کی شرائین کی نمو کا خاکہ۔

۱- اورطی (Aorta)، ۲- دائیں مشترک حرقفی (Right common iliac)، ۳- بالائی الویہ (Superior gluteal)، ۴- زیریں الویہ (Inferior gluteal)، ۵- داخلی حیائی (Internal pudendal)، ۶، ۷- شریان محوری (Axis artery)، ۸- مابضی (Popliteal)، ۹- بالائی رابط شاخ (Superior communicating branch)، ۱۰- موخر قصبیتی (Posterior tibial)، ۱۱- موخر قصبیتی (سطحی) (Posterior tibial (superficial))، ۱۲- شریان شظوی (Peroneal artery)، ۱۳- شریان رابط شاخ (Inferior communicating branch)، ۱۴- زیریں رابط شاخ (Medial plantar artery)، ۱۵- وسطی تلوی (Lateral plantar artery)، ۱۶- جانبی تلوی شریان (Dorsalis pedis)، ۱۷- مقدم قصبیتی (Anterior tibial)، ۱۸- فخذی (Femoral)، ۱۹- ظہری قدمی (Profunda femoris)، ۲۰- زیریں شکمی (Inferior epigastric)۔

واقع ہونے سے تازہ شریانیں بنتی ہیں، مثلاً صدر میں انٹرنل میمری (داخلی ثدی) شریان اور گردن میں ورٹبرل (فقری) شریان۔ ورٹبرل آرٹری (فقری شریان) کا بیشتر حصہ گردن کی قطعی شریانوں کے جانبی تفمم سے بنتا ہے، لیکن اُس کا قربی حصہ ساتویں

CC-0. In Public Domain. Gurukul Kangri Collection, Haridwar

Digitized by Arya Samaj Foundation Chennai and eGangotri

قطعی شریان کی ظہری شاخ سے ماخوذ ہوتا ہے۔

جوارح کی شرائین غالباً قطعی (segmental) ہوا کرتی ہیں اور آزادی کے ساتھ باہم منضم ہوتی ہیں۔ جوارح اعلیٰ میں صرف ساتویں قطعی شریان مستقلاً باقی رہتی ہے، اور اُس کا سلسلہ سبکلیوین (زیر ترقوی)، ایکزلری (ابطی)، برکیئل (عضدی)، دُولرا انٹروسیئس (راحی بین عظمی) اور میڈین (وسطی) شرائین کی صورت میں جاری رہتا ہے۔ ریڈیئل (کعبری) اور النار (زندی) شرائین جانبی شاخیں ہیں۔ جیسے جیسے یہ شرائین نمو پذیر ہوتی ہیں میڈین (وسطی) شریان مذبول (atrophy) ہوتی جاتی ہے اور بالآخر میڈین (وسطی) عصب کے ساتھ ایک باریک شریان کی صورت میں باقی رہتی ہے۔ بعض اوقات یہ شریان مستقلاً قائم رہتی ہے۔ ایسی صورت میں اس کا نبضان (pulsation) میڈین (وسطی) عصب کے قریب پایا جاتا ہے۔

سینیئر (Senior) کی جدید تحقیقات سے پتہ چلتا ہے کہ جوارح زیریں کی خاص شریان (یعنے شریان محوری: axis artery)، امبلائکل (umbilical = سُرّی) شریان کی ظہری جڑ سے ماخوذ ہے اور ران، گھٹنے اور ساق کی ظہری سطح پر سے گذرتی ہوئی تلوے میں ریٹی پلانٹارے (rete plantare = شبکۂ اخمصی) میں ختم ہوتی ہے۔ اس کی ایک شاخ سائنس ٹارسائی (sinus tarsi = حمارتی جوف) میں سے گذر کر پاؤں کے ظہری حصہ پر آتی ہے، اور یہاں ریٹی ڈارسالے (rete dorsale = شبکۂ پشتِ پا) بنتی ہے۔ فیمورل (femoral = فخذی) شریان بعد میں پیدا ہوتی اور ران کے بطنی حصہ پر سے گذرتی ہوئی محوری شریان سے ملجاتی ہے۔ محوری شریان کے بعض حصے غائب ہوجاتے ہیں، مگر باقیماندہ حصوں میں سے اس کی جڑ انفیریر گلوٹیئل (inferior gluteal = تحتانی آلوی) کی صورت میں، گھٹنے کے پیچھے کا حصہ پوپلیٹیئل (popliteal = مابضی) شریان کے قُربی حصے کی صورت میں، اور ٹخنہ کے قریب کا حصہ پیرونیئل (peroneal = شظی) شریان کی طرح باقی رہ جاتا ہے۔ ریٹی پلانٹارے (شبکۂ اخمصی) نمو پاکر پلانٹر آرچ (محرابِ اخمصی) بنجاتا ہے، اور ریٹی ڈارسالے (شبکۂ پشتِ پا) سے پشتِ پا کی شرائین بنتی ہیں۔

CC-0. In Public Domain. Gurukul Kangri Collection, Haridwar

Digitized by Arya Samaj Foundation Chennai and eGangotri

اوردہ

(VEINS)

اس کا ذکر ہو چکا ہے کہ وریدوں کا نمو ایک طرف تو وٹلائن (زردینی) اور امبلائکل (سُرّی) وریدوں سے اور دوسری طرف پری کارڈینل (precardinal = پیش رئیسی) پوسٹ کارڈنل (postcardinal = پس رئیسی) وریدوں سے ہوتا ہے۔ دونوں وٹلائن (زردینی) وریدیں وٹلائن (زردینی) قنات کے دونوں طرف واقع ہوتی ہیں، اور سپٹم ٹرانسورسم (فاصل مستعرض) میں سے گذرتی ہوئی سائنس وئوسس (وریدی جوف) میں داخل ہوتی ہیں۔ بعد میں سپٹم ٹرانسورسم (فاصل مستعرض) ڈایافرام (حجاب حاجز) کا مرکزی وتر اور وینٹرل میزو گیسٹریئم (ventral mesogastrium = بطنی ماساریقائے معدہ) بنجاتا ہے، جس میں جگر نمو پذیر ہوتا ہے۔ جگر کے بڑھنے سے وٹلائن (زردینی) وریدیں اس میں سے ہو کر گذرتی ہیں اور اثناء راہ میں پاشیدہ ہو کر جوفوں میں کھلتی ہیں۔ ان جوفوں کو سائنوسائڈز آف مائنو (sinusoids of Minot = مائنو کے جوفیوں) کے نام سے موسوم کیا گیا ہے۔ اس طرح سے ہر وٹلائن وین (زردینی ورید) دو حصوں میں منقسم ہو جاتی ہے۔ ایک حصہ وہ جو جگر کو جاتا ہے، جسے وینا اَڈ ویہنس (vena advehens = ایلابی ورید) کہتے ہیں، اور دوسرا حصہ وہ جو جگر سے نکلکر قلب کی طرف جاتا ہے، جسے وینا ریوی ہنس (vena revehens = ارجاعی ورید) کہتے ہیں۔ بائیں وینا ریویہنس (ارجاعی ورید) دائیں طرف کو جاکر دائیں وینا ریویہنس (ارجاعی ورید) میں کھلتی ہے، جو بالآخر انفیریر وینا کیوا (ورید اجوف) کا بالائی حصہ بنتی ہے۔

پورٹل وین (portal vein = ورید الباب)۔ وٹلائن (زردینی) وریدیں پرمیٹوگٹ (اولین معاء) کے اُس حصّے کے ہر دو جانب دوڑ جاتی ہیں، جس سے منفج (duodenum) بنتا ہے۔ یہ وریدیں تین مستعرض تفممات (anastomoses) کے ذریعہ باہم ملحق ہوتی ہیں۔ ان میں سے اوپر اور نیچے کے تفممات سامنے کو (بطنی) ہوتے ہیں

CC-0. In Public Domain. Gurukul Kangri Collection, Haridwar

Digitized by Arya Samaj Foundation Chennai and eGangotri

اور درمیانی تفمم پیچھے کو (ظہری) ہوتا ہے۔ اِس اثناء میں ایک تازہ ورید پیدا ہو جاتی ہے، جسے پیپیر مینٹرک (فوقانی ماساریقی) ورید کہتے ہیں۔ یہ ورید معاء سے خون واپس لیجاتی ہے اور درمیانی تفمم سے بُعداً بائیں ہیپٹولائن (زردینی) ورید سے ملحق ہوتی ہے۔

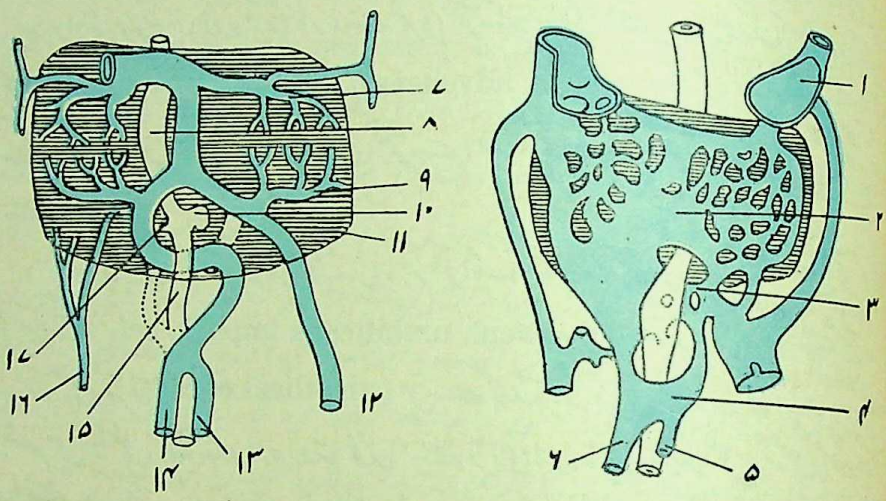

شکل ۵۸۔ وریدی ترتیب کا خاکہ جس سے ورید بابی بنتی ہے۔
(بہ تتبع اینگالس وہنز)۔

۱۔ وریدی جوف، بایاں قرن (Sinus venosus, left horn)، ۲۔ جمجمی بطینی تفمم (Cranial ventral anastomosis)، ۳۔ درمیانی ظہری تفمم (Intermediate dorsal anastomosis)، ۴۔ ذنبی بطینی تفمم (Caudal ventral anastomosis)، ۵۔ بائیں صفاری ورید (Left vitelline vein)، ۶۔ دائیں صفاری ورید (Right vitelline vein)، ۷۔ وریدِ ارجاعی (Venæ revehentes)، ۸۔ معدہ (Stomach)، ۹۔ وریدِ ایلاجی (Venæ advehentes)، ۱۰۔ لبلبی شگوفہ (Pancreatic bud)، ۱۱۔ جگر (Liver)، ۱۲۔ بائیں سُرّی ورید (Left umbilical vein)، ۱۳۔ بائیں صفاری ورید (Left vitelline vein)، ۱۴۔ دائیں صفاری ورید (Right vitelline vein)، ۱۵۔ عنج (Duodenum)، ۱۶۔ دائیں سُرّی ورید (Right umbilical vein)، ۱۷۔ صفراوی قنات (Bile duct)۔

CC-0. In Public Domain. Gurukul Kangri Collection, Haridwar

Digitized by Arya Samaj Foundation Chennai and eGangotri

سپلینک (طحالی) ورید بھی، جو تلی سے خون لاتی ہے، اسی مقام پر کھلتی ہے۔ پورٹل (بابی) ورید سپیریر مینٹرک (فوقانی ماساریقی) ورید کے داخلہ کے قیفالی حصے سے پیدا ہوتی ہے، اور اجزاء ذیل سے بنتی ہے:۔ (۱) بائیں وٹلائن (زردینی) ورید سے، سپیریر مینٹرک (فوقانی ماساریقی) ورید اور ظہری تفتم کے درمیان، (۲) خود ظہری تفتم سے (۳) داہنی وٹلائن (زردینی) ورید سے ظہری تفتم کے قیفالی حصے میں۔ پورٹل (بابی) ورید کی داہنی شاخ داہنی وینا اڈوہینس (vena advehens = ایلاجی ورید) سے بنتی ہے۔ اور بائیں شاخ قیفالی (بطنی) تفتم سے اور بائیں وینا اڈوہینس (ایلاجی ورید) سے بنتی ہے۔

پلیسنٹا (مشیمہ) کی وریدیں باہم ملکر ایک منفرد تنہ بناتی ہیں۔ اس کو وینا امبلائیکلس اِمپار (vena umbilicalis impar = ورید سُرّی مجرد) کہتے ہیں۔ یہ تنہ حبل سُرّی (umbilical cord) میں سے گذرتا ہوا سُرّی سوراخ کی راہ سے جسم میں داخل ہوتا ہے اور دو شاخوں، یعنے داہنی اور بائیں امبلائکل (سُرّی) وریدوں میں منقسم ہو جاتا ہے۔ داہنی امبلائکل (سُرّی) ورید بہت جلد غائب ہو جاتی ہے۔ بائیں امبلائکل (سُرّی) ورید ابتداءً سائنس وینوسس (وریدی جوف) میں کھلتی ہے، ازاں بعد جگر کے نمو یاب ہونے پر اُس کے سائنوسائڈز (جوفیوں) کے اندر، اور بالآخر بائیں وینا اڈوہینس (ایلاجی ورید) کے اندر شامل ہوتی ہے۔ اِس اثناء میں ایک اور راستہ، جسے ڈکٹس وینوسس (ductus venosus = وریدی قنات) کہتے ہیں، بائیں وینا اڈوہینس (ایلاجی ورید) داہنی وینا ریویہنس (ارجاعی ورید) کو (جو انفیریر وینا کیوا کا ایک جز بنتی ہے) باہم ملا دیتا ہے۔ لہٰذا مشیمہ کا خون انفیریر وینا کیوا (وریدا جوف) میں بائیں امبلائکل (سُرّی) ورید اور بائیں وینا اڈوہینس (ایلاجی ورید) کے ذریعہ دو راستوں سے داخل ہوتا ہے: ایک راستہ جگر کے اندر سے ہوتے ہوئے اور دوسرا راستہ ڈکٹس وینوسس (وریدی قنات) کے ذریعہ۔ پیدائش کے بعد بائیں امبلائکل (سُرّی) ورید اور ڈکٹس وینوسس (وریدی قنات) سکڑ جاتے ہیں اور علی الترتیب جگر کا لگمنٹم ٹیریز (ligamentum teres = رباط مدلج) اور لگمنٹم وینوزم (ligamentum venosum = رباط وریدی) بنجاتے ہیں۔

CC-0. In Public Domain. Gurukul Kangri Collection, Haridwar

Digitized by Arya Samaj Foundation Chennai and eGangotri

سر سے پری کارڈنل (precardinal = پیش رئیسی) ورید اور جسم سے پوسٹ کارڈنل (postcardinal = پس رئیسی) ورید آپس میں ملکر ڈکٹ آف کوئر (duct of Cuvier = قنات کوئیر) بنتی ہیں اور اُسی کے ذریعہ سائنس وینوسس (وریدی جوف) میں داخل ہوتی ہیں۔ پوسٹ کارڈنل (پس رئیسی) وریدیں جو ولفین جسم (Wolffian body) کے ظہری حصہ میں ہوتی ہے، ایکسٹرنل ایلیک (external iliac = خارجی حرقفی) اور ہائپوگیسٹرک (hypogastric = خثلی) وریدیں داخل ہوتی ہیں۔ ولفین اجسام کے بطنی اور اندرونی جانب ایک نئی ورید، جسے سب کارڈنل (subcardinal = زیر رئیسی) ورید کہتے ہیں، پیدا ہوتی ہے۔ یہ وریدیں، یعنے پوسٹ کارڈنل (پس رئیسی) اور سب کارڈنل (زیر رئیسی)، متعدد مستعرض تفممات کے ذریعہ باہم الحاق حاصل کرتی ہیں۔ ان میں سے دو تفمم زیادہ نمو حاصل کرکے بائیں رینل (کلوی) ورید اور بائیں کامن الیک (مشترک حرقفی) ورید بنجاتے ہیں تحقیقات جدیدہ سے وریدوں کا ایک اور جوڑا معلوم کیا گیا ہے، جسے سوپرا کارڈنل (بر رئیسی) ورید کہتے ہیں۔ یہ ورید پوسٹ کارڈنل (پس رئیسی) ورید کے ظہری حصہ میں ہوتی ہے۔

انفیریر وینا کیوا (inferior vena cava = اجوف نازل) کی تقسیم نمو کے لحاظ سے پانچ حصوں میں کیجا سکتی ہے۔ اولاً ایک بروں کبدی (extrahepatic) حصہ، جو جگر سے اوپر واقع ہوتا ہے۔ دوئم کبدی (hepatic) حصہ، جو جگر کے پیچھے یا جگر سے گھرا ہوا ہوتا ہے۔ سوئم پیش کلوی (prerenal) حصہ، جو گردے کے قیفالی حصے میں ہوتا ہے۔ چہارم کلوی (renal) حصہ، جو گردہ کے مقابل ہوتا ہے۔ اور پنجم پس کلوی (postrenal) حصہ۔ ان میں سے بروں کبدی حصہ داہنی وینا ریوینس (ارجاعی ورید) سے بنتا ہے۔ کبدی حصہ داہنی ارجاعی ورید کا وہ ذنبی تسلسل ہے جو داہنی سبکارڈنل (زیر رئیسی) ورید تک جا پہنچتا ہے۔ پیش کلوی حصہ داہنی سبکارڈنل (زیر رئیسی) ورید سے بنتا ہے۔ کلوی حصہ سبکارڈنل (زیر رئیسی)، پوسٹ کارڈنل (پس رئیسی) اور سوپرا کارڈنل (بر رئیسی) وریدوں کے باہمی تفممات سے بنتا ہے۔ پس کلوی حصے کے متعلق پہلے خیال کیا جاتا تھا کہ وہ پوسٹ کارڈنل (پس رئیسی) ورید سے بنتا ہے، لیکن اب جدید تحقیقات سے اندازہ ہوتا ہے کہ وہ سپرا کارڈنل (بر رئیسی) ورید کے

CC-0. In Public Domain. Gurukul Kangri Collection, Haridwar

Digitized by Arya Samaj Foundation Chennai and eGangotri

زیریں حصہ سے بنتا ہے۔

پریکارڈنل (پیش رئیسی) ورید سے اوپر سے نیچے کو جاتے ہوئے دائیں جانب علی الترتیب حسب ذیل وریدیں بنتی ہیں:۔ انٹرنل جوگیولر (داخلی وداجی) داہنی اِقوینیٹ (لاسمی یا غُفلی)، بائیں اِقوینیٹ (لاسمی) کے مقامِ اتصال تک، اِس کے بعد سوپیریر وینا کیوا (اجوف فوقانی) آزائگس (مُجرّد) ورید کے داخلہ کے لیول تک۔ بائیں اِقوینیٹ (لاسمی یا غُفلی) ورید دونوں پریکارڈنل (پیش رئیسی)

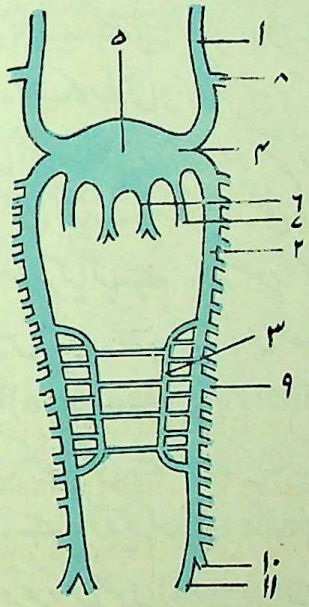

شکل ۵۹۔ جداری اوردہ (PARIETAL VEINS) کی ابتدائی ترتیب کا خاکہ۔

۱۔ پیش رئیسی (Precardinal)، ۲۔ پس رئیسی (Postcardinal)، ۳۔ زیر رئیسی (Subcardinal)، ۴۔ قنات کوئیر (Duct of Cuvier)، ۵۔ وریدی جوف (Sinus venosus)، ۶۔ صفاری (Vitelline)، ۷۔ سُرّی (Umbilical)، ۸۔ زیر ترقوی (Subclavian)، ۹۔ بائیں کلوی (Left renal)، ۱۰۔ خارجی حرقفی (External iliac)، ۱۱۔ خثلی (Hypogastric)۔

CC-0. In Public Domain. Gurukul Kangri Collection, Haridwar

Digitized by Arya Samaj Foundation Chennai and eGangotri

وریدوں کے مستعرض تقسم سے بنتی ہے۔ بائیں پریکارڈیل (پیش رئیسی) ورید بائیں انومینیٹ

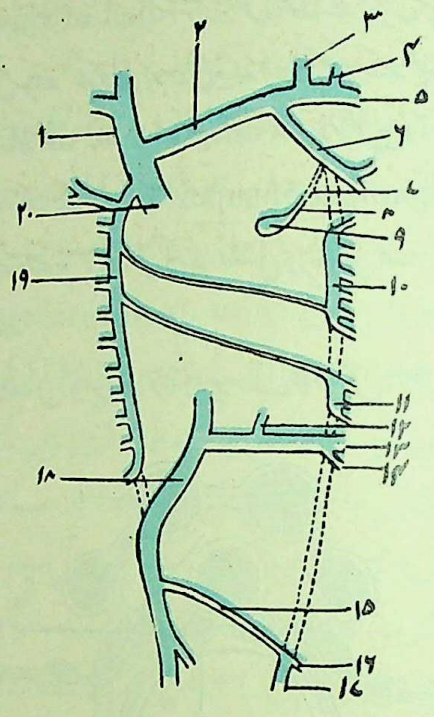

شکل ۶۰۔ جداری اوردہ (PARIETAL VEINS) کے کامل نمو کا خاکہ۔
۱۔ دائیں لاسمی (Right innominate)، ۲۔ بائیں لاسمی (Left innominate)،
۳۔ داخلی وداجی (Internal jugular)، ۴۔ خارجی وداجی (External jugular)، ۵۔ بائیں زیر ترقوی (Left subclavian)، ۶۔ بائیں فوقانی بین ضلعی (Left superior intercostal)، ۷۔ بائیں ورید اجوف کا رباط (Ligament of left vena cava)، ۸۔ ورید مؤرب (Oblique vein)، ۹۔ اکلیلی جوف (Coronary sinus)، ۱۰۔ مستعرض نیم مجرد (Accessory hemiazygos)، ۱۱۔ نیم مجرد (Hemiazygos)، ۱۲۔ بائیں فوق الکلوی (Left suprarenal)، ۱۳۔ بائیں کلوی (Left renal)، ۱۴۔ بائیں خصیئی (Left testicular)، ۱۵۔ بائیں مشترک حرقفی (Left common iliac)، ۱۶۔ خارجی حرقفی (External iliac)، ۱۷۔ خصلی (Hypogastric)، ۱۸۔ ورید اجوف نازل (Inferior vena cava)
۱۹۔ مجرد (Azygos)، ۲۰۔ فوقانی ورید اجوف (Superior vena cava)۔

CC-0. In Public Domain. Gurukul Kangri Collection, Haridwar

Digitized by Arya Samaj Foundation Chennai and eGangotri

(لاآسمی یا عُضلی) کے نیچے بائیں سُپیریر انٹرکوسٹل (بین ضلعی) ورید کا قیفالی حصہ بناتی ہے۔ بائیں قنات کوئیر (duct of Cuvier)، جو بعض اوقات بائیں سُپیریر وینا کیوا (اجوف فوقانی) کے نام سے موسوم کیجاتی ہے، مذبول ہوجاتی ہے اور اُس کے کچھ حصّے سے وِسٹیجیل فولڈ آف مارشل (vestigial fold of Marshall = مارشل کا آثاری دہراؤ) یا لگمنٹ آف سوپیریر وینا کیوا (ligament of superior vena cava = رباط اجوف فوقانی) بنتا ہے، اور مابقی حصّے سے بائیں اُتاق کی مارشلی ورید موُرب (oblique vein of Marshall) بنتی ہے۔

پوسٹ کارڈِنل وین۔ داہنی پوسٹ کارڈِنل (پس رئیسی) ورید کا قیفالی حصّہ

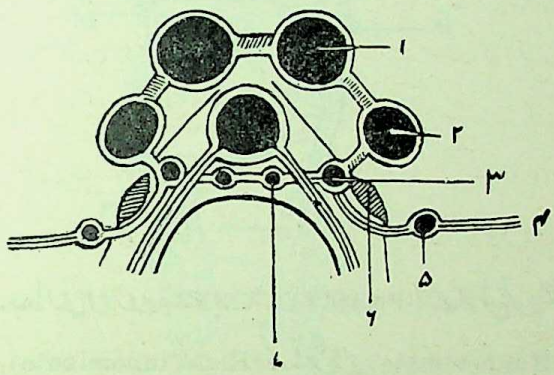

شکل ۶۱۔ قطنی خطہ کی عرضی تراش کا خاکہ جس میں طولی جسدی اوردہ کے محل وقوع دکھائے گئے ہیں۔

۱۔ زیر رئیسی (Subcardinal)، ۲۔ فوق رئیسی (Supracardinal)، ۳۔ مجرد (Azygos)، ۴۔ بین قطعی (Intersegmental)، ۵۔ قطنی (Lumbar)، ۶۔ مشارکی عقدہ (Sympathetic ganglion)، ۷۔ زیر مرکزی۔

آزائگاس (azygos = مجرد) ورید بنتا ہے، جو ہیمی آزائگاس (نیم مجرد) اور ایکسری ہیمی آزائگاس (مستزاد نیم مجرد) وریدوں سے مستعرض تفمات کے ذریعہ الحاق حاصل کرتی ہے۔ بائیں پوسٹ کارڈِنل (پس رئیسی) ورید سے سُپیریر انٹرکوسٹل (بین ضلعی) ورید کا بُعدی حصّہ نیز ایکسری ہیمی آزائگاس (مستزاد نیم مجرد) اور ہیمی آزائگاس (نیم مجرد) وریدیں بنتی ہیں

CC-0. In Public Domain. Gurukul Kangri Collection, Haridwar

Digitized by Arya Samaj Foundation Chennai and eGangotri

پوسٹ کارڈنل (پس رئیسی) وریدوں کے مستعرض تفممات بائیں لمبار (قطنی) وریدیں بناتے ہیں اور یہ انفیریر وینا کیوا (اجوفِ تحتانی) میں کھلتے ہیں، کیونکہ بائیں پوسٹ کارڈنل وین (پس رئیسی ورید) کا ذنبی حصہ غائب ہوجاتا ہے۔

سپیریر وینا کیوا (اجوف فوقانی) کا برون تامری (extrapericardiac) حصہ داہنی پریکارڈنل (پیش رئیسی) ورید کے ذنبی حصے سے اور درون تامری (intraperi-cardiac) حصہ داہنے قنات کوئیر (duct of Cuvier) سے بنتا ہے۔

سُپرا کارڈنل وین (Supracardinal vein = برِ رئیسی ورید)۔ ہنٹنگٹن اور میک لیور (Huntington & McClure) کی جدید تحقیقات سے معلوم ہوتا ہے کہ دونوں جانب ایک اور ورید پوسٹ کارڈنل (پس رئیسی) ورید کے ظہری رُخ پر پیدا ہوتی ہے اور مقابل جانب کی ورید کے ساتھ اور سب کارڈنل (زیر رئیسی) ورید سے، نیز پوسٹ کارڈنل (پس رئیسی) ورید سے منفمم ہوتی ہے۔ اس تفمم کا یہ نتیجہ ہوتا ہے کہ ایک مستعرض وریدی حلقہ پیدا ہوجاتا ہے، جسے سرکم ایورٹک رنگ (circumaortic ring = گرد اورطی حلقہ) کہتے ہیں۔ اسیطرح اورطہ کے دونوں جانب ایک طولانی حلقہ بھی پیدا ہوتا ہے، جس میں سے یوریٹر (ureter = حالب) گذرتا ہے۔ مستقل وریدوں کے بننے کے بعد یہ حلقے منتشر ہوجاتے ہیں۔ سُپرا کارڈنل (برِ رئیسی) ورید کا بالائی حصہ آزائگاس (مجرّد) اور ہیمی ازائگاس (نیم مجرّد) وریدیں بناتا ہے اور اسکے نیچے کا حصہ انفیریر وینا کیوا (اجوف تحتانی) کا پس کلوی حصہ بنتا ہے۔ پوسٹ کارڈنل (پس رئیسی) ورید کا بیشتر حصہ غائب ہوجاتا ہے۔

اوردۂ راس (سر کی وریدیں)

(VEINS OF THE HEAD)

سٹریٹر (Streeter) کی تحقیقات کے مطابق سر کی وریدیں ایک پرائمری پلیکسس (primary plexus = اوّلین ضفیرہ) سے نمودیاب ہوتی ہیں، جس کی ہر جانب سے ایک پرائمری ہیڈ وین (primary head vein = اوّلین راسی ورید)

CC-0. In Public Domain. Gurukul Kangri Collection, Haridwar

Digitized by Arya Samaj Foundation Chennai and eGangotri

پیدا ہوتی ہے۔ یہ ورید ظہری جانب جاتی ہے اور سیمی لیونر گنگلین (semilunar ganglion = عقدۂ ہلالی) کی وسطی جانب اور آڈیٹری کیپسول (auditory capsule = کیسۂ سمعی) سے جانباً گذرتی ہے۔ بعداً یہ پریکارڈیل (پیش رئیسی) ورید کی حیثیت سے مسلسل ہوکر قنات کوئیر (duct of Cuvier) میں داخل ہوجاتی ہے۔ کسیقدر بعد کے درجہ میں یہ ضفیرہ (plexus) تین ثانوی ضفیروں، یعنے پیشیں، درمیانی، اور پسیں ضفیروں میں متفرق ہوجاتا ہے۔ ان میں کا ہر ضفیرہ ایک تنہ کے توسط سے پرائمری ہیڈ وین (اولین راسی ورید) سے الحاق حاصل کرتا ہے۔ آڈیٹری کیپسول (کیسۂ سمعی) کے ظہری رخ پر ضفیرۂ پسیں اور درمیانی ضفیرہ کے مابین ایک نئی ورید پیدا ہوتی ہے، جو لیٹرل سائنس (lateral sinus = جوف جانبی) کا ایک حصہ بنجاتی ہے۔ کیسۂ سمعی کی

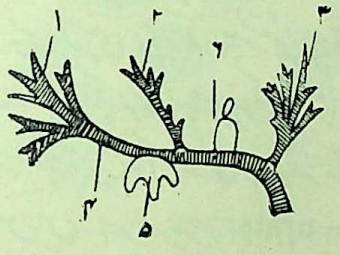

شکل ۶۲۔ سر کی وریدیں (بہ تتبع سٹریٹر)۔

۱۔ اگلا ضفیرہ (Anterior plexus)، ۲۔ درمیانی ضفیرہ (Middle plexus)، ۳۔ پچھلا ضفیرہ (Posterior plexus)، ۴۔ اولین راسی ورید (Primary head vein)، ۵۔ عقدۂ ہلالی (Semilunar ganglion)، ۶۔ سمعی حویصلہ (Auditory vesicle)۔

جانبی اور اصلی راسی ورید غائب ہوجاتی ہے، لیکن اولین راسی ورید کا بالائی حصہ نمو یاب ہوکر کیورنس سائنس (cavernous sinus = کہفکی جوف) بنتا ہے۔ اس کہفک میں سامنے سے ایک ورید، جو آنکھ سے آتی ہے اور جسے آفتھالمک وین (ورید عینی) کہتے ہیں، کھلتی ہے۔

ٹرانسورسس سائنس (Transversus sinus = جوف مستعرض)

CC-0. In Public Domain. Gurukul Kangri Collection, Haridwar

Digitized by Arya Samaj Foundation Chennai and eGangotri

جوف مستعرض حسب ذیل ساختوں سے نمو پذیر ہوتا ہے:۔ ضفیرۂ پیشیں کے تنہ سے اور ضفیرۂ درمیانی کے ساتھ اُس کے تعلقات سے، آڈیٹری کیپسول (کیسۂ سمعی) کے اندرونی رُخ کی نئی ورید سے، جو درمیانی اور پیشیں ضفیرہ کو ملحق کرتی ہے، اور پیشیں ضفیرہ کے تنہ سے جو انٹرنل جوگیولر (داخلی وداجی) ورید سے تسلسل رکھتی ہے۔

جیسے جیسے برین سٹیم (ساق دماغ) کے گرد کے بیزوڈرم (میاں اُدمہ) سے اغشیہ دماغ اور جُمجمہ (cranium) نمو پذیر ہوتے ہیں، ضفیرۂ اوردۂ راس کے دو حصے ہوجاتے ہیں: ایک وہ حصہ جو سطح دماغ کے خون کو خالی کرتا ہے، اور دوسرا عمیق تر حصہ

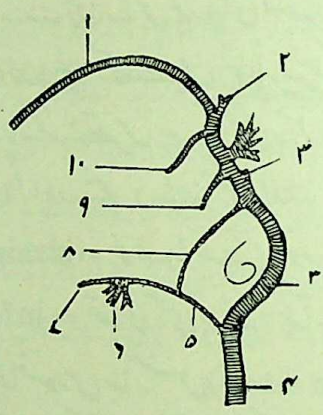

شکل ۶۳۔ سر کی وریدیں (بہ تتبع سٹریٹر)۔

۱۔ فوقانی سہمی جوف (Superior sagittal sinus)، ۲۔ اگلا اور درمیانی ضفیرہ (Anterior & middle plexus)، ۳۔ جوف مستعرض (Transverse sinus)، ۴۔ داخلی وداجی ورید (Internal jugular vein)، ۵۔ تحتانی حجری جوف (Inferior petrosal sinus)، ۶۔ جوف کہفکی (Cavernous sinus)، ۷۔ عینی ورید (Ophthalmic vein)، ۸۔ فوقانی حجری جوف (Superior petrosal sinus)، ۹۔ تحتانی دماغی ورید (Inferior cerebral vein)، ۱۰۔ جوف راست (Straight sinus)۔

جو ساق دماغ کے اندرونی حصہ سے خون کو باہر لیجاتا ہے۔ تینوں ثانوی ضفیرے

CC-0. In Public Domain. Gurukul Kangri Collection, Haridwar

Digitized by Arya Samaj Foundation Chennai and eGangotri

ڈیورامیٹر (dura mater=اُم جافیہ) سے متعلق رہتے ہیں۔ درمیانی ضفیرہ اور پرائمری ہیڈوین (ابتدائی وریدالراس) کا الحاقی تنہ ابتدا میں مذبول ہوجاتا ہے لیکن بعد میں سپیریر پیٹروزل سائنس (superior petrosal sinus = فوقانی حجری جوف) بنجاتا ہے۔ کیورنس سائنس (cavernous sinus = جوف کہنگی) اور انٹرنل جیوگولر (داخلی وداجی) ورید کے مابین کا ضفیرہ انفیریئر پیٹروزل سائنس (inferior petrosal sinus = تحتانی حجری جوف) بنجاتا ہے۔ پیشیں اور درمیانی ضفیرے نمو پذیر نیم کرۂ دماغ کے سامنے کو بڑھ جاتے ہیں اور باہم ملکر سیجٹل پلیکسس (sagittal plexus = ضفیرۂ سہمی) بناتے ہیں۔ اس وریدی ضفیرہ کا ایک حصہ فالکس سیریبرائی (falx cerebri = منجل الدماغ) کے خطے میں نمو پذیر نیم کرہ ہائے دماغ کے درمیان معلق رہتا ہے اور نمو پاکر اوپر کے حصے میں سپیریر سیجٹل سائنس (superior sagittal sinus = فوقانی سہمی جوف)، اور نیچے (یعنے منجل الدماغ کے آزاد حصے میں) سٹریٹ سائنس (straight sinus = جوف راست) اور انفیریئر سیجٹل سائنس (inferior sagittal sinus = تحتانی سہمی جوف) بنتا ہے۔ سٹریٹ سائنس (جوف راست) عموماً رائٹ ٹرانسورس سائنس (right transverse sinus = دائیں جوف مستعرض) میں کھلتا ہے۔ کرۂ دماغ کے پیچھے کو بڑھ جانے سے سٹریٹ سائنس (جوف راست) اور سوپیریر سیجٹل سائنس (فوقانی سہمی جوف) بھی پیچھے کو ہٹ جاتے ہیں، اور بعض اوقات یہ سب کونفلوئنز سانوم (confluens sinuum = التقائے جوفی) میں کھلتے ہیں۔ پس ضفیرہ بھی کونفلوئنز سانوم (التقائے جوفی) سے متعلق ہوجاتا ہے اور ٹرانسورس سائنس (جوف مستعرض) سے تعلق منقطع کرکے آکسپٹل سائنس (جوف قذالی) بنجاتا ہے۔

پس اُذنی (post-auricular) خطہ کا خون ایکسٹرنل جیوگولر وین (external jugular vein = خارجی وداجی ورید) باہر لیجاتی ہے۔ آخرالذکر ورید لسانی (lingual) اور وجہی (facial) وریدوں سے جو پری کارڈنل (پیش رئیسی) ورید میں کھلتی ہیں متعلق ہوجاتی ہے۔ بعد میں وجہی (facial) ورید بھی ایکسٹرنل جیوگولر (خارجی وداجی) ورید میں کھلتی ہے۔ قیفالی ورید جو ابتداءً ایکسٹرنل جیوگولر وین (خارجی وداجی ورید)

CC-0. In Public Domain. Gurukul Kangri Collection, Haridwar

Digitized by Arya Samaj Foundation Chennai and eGangotri

میں کھلتی تھی، بعد میں ایکزلری (ابطی) ورید میں منتقل ہوجاتی ہے۔ بعض اوقات متذکرۂ بالا ابتدائی ترتیب برقرار رہتی ہے۔ ایسی حالت میں قیفالی ورید کلاویکل (clavicle = ترقوہ) کی سطح پر سے گذر کر ایکسٹرنل جیوگولر (خارجی وداجی) ورید میں شامل ہوا کرتی ہے۔

جنینی دوران خون

(FŒTAL CIRCULATION)

جنینی قلب دو اُتاقوں (atria) اور دو بطینوں (ventricles) پر مشتمل ہوتا ہے۔ یہ اُتاق ایک دوسرے سے کامل طور پر علیحدہ نہیں ہوتے بلکہ ایک سوراخ کے ذریعہ، جسے فورامن اویلی (foramen ovale = سوراخ بیضوی) کہتے ہیں، باہم رابطہ رکھتے ہیں۔ لیکن دونوں بطین ایک دوسرے سے بالکل علیحدہ ہوتے ہیں۔ محراب اورطہ (arch of the aorta) ایک چھوٹی نلی کے ذریعہ، جسے ڈکٹس آرٹیریوسس (ductus arteriosus = قنات شریانی) کہتے ہیں، پلمونری آرٹری (ورید ریوی) سے ملحق ہوتا ہے۔

داہنے اُتاق میں خون تین ذرائع سے داخل ہوتا ہے، یعنے سوپیریر وینا کیوا (اَجوفِ فوقانی)، کارونری سائنس (جوفِ اکلیلی)، اور انفیریر وینا کیوا (اجوفِ تحتانی) سے۔ انفیریر وینا کیوا (اجوفِ تحتانی) سے خون جب داہنے اُتاق میں آتا ہے تو انفیریر وینا کیوا (اَجوفِ تحتانی) کے مصراع کے ذریعہ فورامن اویلی (سوراخ بیضوی) میں سے ہوتا ہوا بائیں اُتاق میں پہنچ جاتا ہے۔ یہاں سے خون ایٹریو وینٹریکیولر (atrioventricular = اوتاقی بطینی) دہنہ میں سے ہوتا ہوا بائیں بطین میں، اور بائیں بطین سے اورطہ میں پہنچتا ہے، جس کی شاخیں سر اور جوارح اعلیٰ کو خون پہنچاتی ہیں۔ اس خون کا محض ایک قلیل حصہ اورطۂ نازل (descending aorta) میں پہنچتا ہے۔ سر اور جوارح اعلیٰ میں دورہ کرکے خون سپیریر وینا کیوا (اَجوفِ فوقانی) کے ذریعہ داہنے اُتاق میں واپس آتا ہے اور یہاں سے داہنے بطین میں چلا جاتا ہے، اور وہاں سے ریوی (pulmonary) ورید کے ذریعہ تھوڑا سا خون شش میں پہنچتا ہے۔

CC-0. In Public Domain. Gurukul Kangri Collection, Haridwar

Digitized by Arya Samaj Foundation Chennai and eGangotri

شُش میں جانے والے خون کی مقدار بہت کم ہوتی ہے، کیونکہ شُش اب تک برسرِ کار نہیں ہیں اور اُن کا نمو بھی اب تک نامکمل حالت میں ہے۔ اس لئے داہنے بطین میں آئے ہوئے خون کا بیشتر حصہ ڈکٹس ارٹیریوسس (قنات شریانی) کے ذریعہ محرابِ اورطہ (arch of the aorta) میں پہنچتا ہے۔ یہاں سے اُس کا کچھ حصہ جوارحِ اسفل کو پہنچتا ہے (کیونکہ جوارح اسفل اب تک زیادہ نمو یافتہ نہیں ہیں)، مگر زیادہ تر حصہ سُرّی شرائین (umbilical arteries) کے ذریعہ مشیمہ (placenta) میں پہنچتا ہے۔ یہاں گیسوں اور غذا کا تبادلہ واقع ہوتا ہے، جس کے بعد یہ خون سُرّی وریدوں (umbilical veins) کے ذریعہ جنین میں واپس آتا ہے۔ یہ سُرّی وریدیں باہم متحد ہو کر ایک مشترک تنہ بنا دیتی ہیں، جسے وینا امبلائیکلس اِمپار (vena umbilicalis impar = سُرّی ورید مجرّد) کہتے ہیں۔ یہ مشترک تنہ سُرّی سوراخ کی راہ سے جسم میں داخل ہو کر دو شاخوں، یعنی داہنی اور بائیں سُرّی وریدوں میں منقسم ہو جاتا ہے۔ داہنی سُرّی ورید مندبول ہو کر غائب ہو جاتی ہے، لیکن بائیں ورید پیدائش تک باقی رہتی ہے، اور ازاں بعد منحط (degenerated) ہو کر لگمنٹم ٹیرز (ligamentum teres = رباط مُدملجہ) بنجاتی ہے۔ یہ بائیں سُرّی ورید جگر میں سے گذرتی ہے اور انفیریئر وینا کیوا (اَجوفِ تحتانی) سے بذریعہ ڈکٹس وینوسس (قنات وریدی) الحاق پذیر ہوتی ہے۔ اِس لحاظ سے انفیریئر وینا کیوا (اَجوفِ تحتانی) کا خون جگر سے ماخوذ ہے، اور جگر میں خون کی رسد وریدِ بابی (پورٹل وین) اور بائیں سُرّی (امبلائیکل) ورید سے، اور علاوہ بریں ڈکٹس وِنوسس کے ذریعہ بائیں سُرّی ورید سے براہ راست بھی پہنچتی ہے۔ جوارح زیریں اور دیوارِ شکم سے آنیوالا خون بھی انفیریئر وینا کیوا (اجوفِ تحتانی) میں پہنچتا ہے۔

مندرجۂ بالا تفصیلات سے ظاہر ہوگا کہ جنینی دورانِ خون میں خون کا خلط ملط ہوتا رہتا ہے۔ اولاً ورید سُرّی سے آئے ہوئے مصفیٰ خون میں انفیریئر وینا کیوا (اجوفِ تحتانی) کے اندر اُس خون کی آمیزش ہو جاتی ہے جو جوارحِ زیریں، دیوارِ شکم اور جگر سے آتا ہے، دوئم داہنے اُستاق میں سُپیریئر وینا کیوا (اَجوفِ فوقانی) اور انفیریئر وینا کیوا (اجوفِ تحتانی) کا خون مخلوط ہو جاتا ہے۔ سوئم وہ خون، جو غیر نمو یافتہ شُش سے

CC-0. In Public Domain. Gurukul Kangri Collection, Haridwar

Digitized by Arya Samaj Foundation Chennai and eGangotri

پلمونری (ریوی) وریدوں کی راہ سے بائیں اُتاق میں پہنچتا ہے، اُس خون سے مخلوط ہوجاتا ہے جو داہنے اُتاق سے آتا ہے۔ چہارم وہ خون جو اورطۂ نازل میں سے گذر رہا ہے، پلمونری (ریوی) شریان کے اُس خون سے مخلوط ہوتا ہے، جو بذریعہ ڈکٹس ارٹیریوسس (قناتِ شریانی) پہنچتا ہے۔

پیدائش کے بعد بچہ روتا ہے اور اس طرح پہلی گہری سانس لیتا ہے، جس سے خون پلمونری (ریوی) شریانوں کے ذریعہ پھیلتے ہوئے شُش میں داخل ہوتا ہے۔ اِس موقع پر مشیمی دورانِ خون، جو اب تک جاری تھا، مسدود ہوجاتا ہے اور ریوی دوران شروع ہوجاتا ہے۔ سُپیریئر وینا کیوا (اَجوفِ فوقانی) اور انفیریئر وینا کیوا (اجوفِ تحتانی) سے خون داہنے اُتاق میں داخل ہوتا ہے اور وہاں سے داہنے بطین میں آجاتا ہے۔ یہاں سے یہ خون پلمونری (ریوی) شریان کے راستہ سے شُش میں (جو اَب اپنا کام کر رہے ہیں) پمپ کیا جاتا ہے۔ شُش میں خون کی گیسوں کا تبادلہ ہوتا ہے اور مصفّی خون پلمونری (ریوی) وریدوں کے ذریعہ بائیں اُتاق میں واپس آتا ہے۔ اَب یہاں سے یہ خون بائیں بطین میں پہنچتا ہے، اور وہ اُسے اورطہ میں پمپ کرتا ہے، جو اِس خون کو سارے نظامِ جسم میں پھیلا دیتا ہے۔ نظامِ جسم میں دوران کے بعد یہ خون سُپیریئر اور انفیریئر وینا کیوا (اَجوفِ فوقانی و تحتانی) کے ذریعہ داہنے اُتاق میں واپس پہنچ جاتا ہے، چونکہ ڈکٹس آرٹیریوسس (قناتِ شریانی) اب بیکار ہوجاتی ہے، لہذا وہ مذبول ہوکر ایک ڈورے کی شکل اختیار کرلیتی ہے، جسے لگمنٹم آرٹیریوزم (رباطِ شریانی) کہتے ہیں۔ فورامن اُویلی (سوراخ بیضوی) بھی مسدود ہوجاتا ہے، نیز بائیں سُرّی (امبلائکل) ورید اور ڈکٹس وِنوسس (قناتِ وریدی) مذبول ہوکر علی الترتیب جگر کا راؤنڈ لگمنٹ (رباطِ مستدیر) اور لگمنٹم وِنوزم (رباطِ وریدی) بنجاتے ہیں۔ سُرّی (umbilical) شریان کا وہ حصہ جو مثانہ سے سُرّی سوراخ (ناف) تک واقع ہے، مذبول ہوکر ایک دہراؤ (fold) بنجاتا ہے، جسے امبلائکل لگمنٹ (رباطِ سُرّی) کہتے ہیں۔

CC-0. In Public Domain. Gurukul Kangri Collection, Haridwar

Digitized by Arya Samaj Foundation Chennai and eGangotri

نظام لمفی

(LYMPHATIC SYSTEM)

ہنٹنگٹن اور میکلیور (Huntington & McClure) کے نظریہ کی رو سے لمفی عروق کا نمو میز نکائم (میاں بافت) کے درمیان درزیں پیدا ہو جانے سے ہوتا ہے، جن کے استری خلیات اِنڈو تھیلیم (درحلمہ) کی نوعیت اختیار کر لیتے ہیں۔ یہ درزیں شعری ضفیرے بناتی ہیں، جن سے چند (غالباً چھ) لمفی تاچے پیدا ہوتے ہیں لمفی نظام کا وریدوں سے تعلق بعد میں ہوتا ہے۔ اور اُس کی حیثیت بالکل ثانوی ہوتی ہے اِس کے برعکس سیبین (Sabin) وغیرہ کی رائے ہے کہ لمفی نظام وریدی نظام ہی کا شاخسانہ ہے۔ وریدی درحلمہ سے شعری زائدے پیدا ہو کر شعری ضفیرے بنا دیتے ہیں۔ اِن شعری ضفیروں (capillary plexuses) کے التقا (confluence) سے لمفی فضائیں پیدا ہو کر لمفی نظام کا نمو ہوتا ہے۔ ابتداءً وریدی نظام سے ان شعریات کا تعلق منقطع ہو جاتا ہے لیکن بالآخر پھر اُس سے الحاق ہو جاتا ہے۔ اسی وجہ سے لمفی عروق کی استر کاری اِنڈو تھیلیم (endothelium = درحلمہ) سے ہوتی ہے۔ اس وریدی التقاء سے انسانی جنین میں چھ تاچے پیدا ہوتے ہیں۔ ان میں سے دو تاچے یعنی جیوگولر (jugular = وداجی) اور پوسٹیریئر (posterior = پسیں) جوڑے دار (paired) ہوتے ہیں اور ریٹروپریٹونیئل (retroperitoneal = پس باریطونی) اور سِسٹرنا کائلائی (cisterna chyli = برکۂ کیلوسی) بے جوڑ (unpaired) ہوتے ہیں۔ دو جیوگولر (وداجی) لمفی تاچے، سبکلوئین (زیر ترقوی) اور پری کارڈنل (پیش رئیسی) ورید کے مقامِ اتصال پر ہوتے ہیں، پسیں تاچے، اِلیک (حرقفی) اور پوسٹ کارڈنل (پس رئیسی) ورید کے مقام الحاق پر۔ ریٹروپریٹونیئل (خلف الباریطونی) تاچہ ماساریقا (مینٹری) کی جڑ میں سپرارینل (فوق الکلیہ) غدد کی سطح کے لیول پر، اور سِسٹرنا کائلائی

CC-0. In Public Domain. Gurukul Kangri Collection, Haridwar

Digitized by Arya Samaj Foundation Chennai and eGangotri

(cisterna chyli = برکۂ کیلوسی) تیسرے اور چوتھے قطنی (لمبار) مہروں کے مقابل ہوتا ہے۔ اِن تاچوں میں سے لمفی عروق نکلکر جنینی عروق کے ساتھ ساتھ بڑھتے ہیں۔ غالباً تھوراسِک ڈکٹ (قنات صدری) جیوگولر سیک (وداجی تاچہ)، اور سسٹرنا کائلائی (برکۂ کیلوسی) کے درمیان کی نالیوں سے پیدا ہوتی ہے۔ سسٹرنا کائلائی (برکۂ کیلوسی) کے

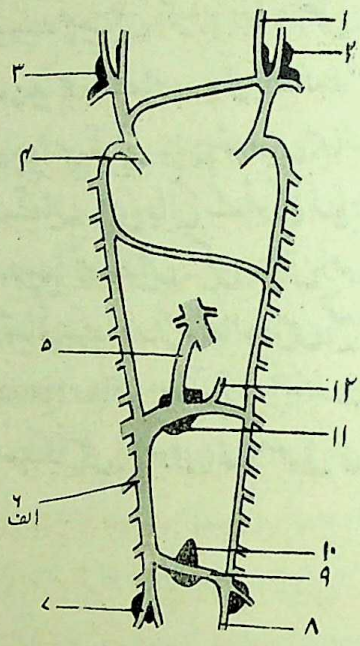

شکل ۶۴۔ اوردہ کا خاکہ جس سے لمفی تاچوں کا محلِ وقوع ظاہر ہوتا ہے۔ (بہ تتبع ایف۔ سیبین)۔

۱۔ داخلی وداجی (Internal jugular)، ۲۔ خارجی وداجی (External jugular)، ۳۔ وداجی لمفی تاچہ (Jugular lymph sac)، ۴۔ بالائی ورید اجوف (Superior vena cava)، ۵۔ زیریں ورید اجوف (پیش کلوی) (Inferior vena cava)(pre-renal)، ۶۔ زیریں ورید اجوف (پس کلوی) (Inferior vena cava)(post-renal)، ۷۔ ریوٹر لمفی تاچہ (Posterior lymph sac)، ۸۔ داخلی حرقفی (Internal iliac)، ۹۔ بائیں مشترک حرقفی (Left commou iliac)، ۱۰۔ برکۂ کیلوسی (Cisterna chyli)، ۱۱۔ پس پاریطونی لمفی تاچہ (Retroperitoneal lymph sac)۔

CC-0. In Public Domain. Gurukul Kangri Collection, Haridwar

Digitized by Arya Samaj Foundation Chennai and eGangotri

بالائی حصہ کے سوا یہ تاچے اتصالی بافت (connective tissue) کے رابطوں کے ذریعہ مختلف حصوں میں منقسم ہوجاتے ہیں، اور لمفی بافت کے اجتماع کی وجہ سے لمفی غدد میں تبدل ہوجاتے ہیں۔ سسٹرنا کائلائی (برکۂ کیلوسی) کے حصۂ زیریں کی بھی یہی حالت ہوتی ہے، لیکن اُس کا بالائی حصہ بدستور تاچہ کی شکل میں برقرار رہتا ہے اور سسٹرنا کائلائی (برکۂ کیلوسی) کے نام سے یاد کیا جاتا ہے۔

لمفی غدد۔ تیسرے مہینہ میں اِکزِلا (ابط یا بغل) اور اِلیک (حرقفی) خطوں میں چند غدد براہِ راست پیدا ہوجاتے ہیں۔ باقی کے غدد لمفی تاچوں سے (جیسا کہ اوپر بیان کیا گیا ہے) بعد میں پیدا ہوتے ہیں۔ اِن غدد میں بحالت نمو دموی اور لمفی دونوں عروق کے جال موجود ہوتے ہیں۔ لمفی جال کے نمو کی زیادتی اور دموی عروق کی کمی کی وجہ سے معمولی لمفی غدد پیدا ہوتے ہیں۔ لیکن عروق دمویہ کی زیادتی اور غلبہ کا نتیجہ ہوتا ہے کہ غدد میں سُرخی آجاتی ہے اور ایسی حالت میں انھیں ہیمل (hæmal=دموی) غدد کہتے ہیں۔ ہیریسن (Harrison) اور سوئیل وِنسنٹ (Swale Vincent) کی تحقیقات سے ظاہر ہوتا ہے کہ ہیمل (دموی) غدد معمولی غدد کا پیش خیمہ (ابتدائی یا نامکمل شکل) ہیں۔

CC-0. In Public Domain. Gurukul Kangri Collection, Haridwar

Digitized by Arya Samaj Foundation Chennai and eGangotri

بولی تناسلی نظام

(UROGENITAL SYSTEM)

بولی نظام اور تناسلی نظام کا مبداء ایک ہی ہے، جسے اِنٹرمیڈیٹ سل ماس (intermediate cell mass = درمیانی خلوی تودہ) کہتے ہیں۔ یہ میزوڈرم (میان ادمہ) کا وہ تنگ حصہ ہے، جو پار ایکشیئل (نزدمحوری) اور لیٹرل (جانبی) میزوڈرم (میان ادمہ) کے مابین واقع ہے۔

انٹرمیڈیٹ سل ماس (درمیانی خلوی تودہ) سے مستعرض عصاؤں کا ایک سلسلہ پیدا ہوتا ہے، جو کھوکھلے ہوکر نلی کی طرح بنجاتے ہیں۔ یہ عنقی خطہ سے شروع ہوکر ذنبی جانب پھیلتے ہیں۔ اِن عصاؤں کا پہلا گروہ تیسرے ہفتہ میں پیدا ہوتا ہے، جسے پرونفراس (pronephros = پیش گردہ) کہتے ہیں، اور جیسے جیسے یہ مذبول ہوتا ہے، عصاؤں کا دوسرا گروہ پیدا ہوتا ہے، جسے میزونفراس (mesonephros = میان گردہ) یا جسم وُلفی (Wolffian body) کہتے ہیں۔ اِسکے ذنبی حصے میں تیسرا گروہ میٹانفراس (metanephros = بعدگردہ) پیدا ہوتا ہے۔ اِسکے ساتھ ہی ایک طولانی عصا پیدا ہوتا ہے اور کھوکھلا ہوکر نلی بن جاتا ہے، جسے وُلفین ڈکٹ (Wolffian duct = قناۃ وُلفی) کہتے ہیں۔ یہ قناۃ دروں آدمی کلوئکا (cloaca = مخرج) کے بطنی حصے میں کھلتی ہے۔ مستعرض عصیات ایک جانب سے قناۃِ وُلفی میں کھلتے ہیں اور دوسری جانب سیلومک (cœlomic = سیلومی) کہفہ میں۔ اس مستعرض نلی کے ایک جانب ایک اتساع پیدا ہوتا ہے، جو بعد کو چپٹا اور مقعر ہوجاتا ہے۔ اس انقعار میں شعریات کا ایک گچھا سما جاتا ہے۔ اِس ساخت کو مجموعی طور سے گلومیرُلس (glomerulus = قنبلک یا گویک) کہتے ہیں۔

ایک اور طولی نالی، جسے میوُلرین ڈکٹ (Mullerian duct = قناۃ میوُلر) کہتے ہیں، قناۃ وُلفی کے جانبی حصہ میں سیلومی سرحلیہ (cœlomic epithelium)

CC-0. In Public Domain. Gurukul Kangri Collection, Haridwar

Digitized by Arya Samaj Foundation Chennai and eGangotri

کے انعماد سے پیدا ہوتی ہے۔ یہی عورتوں کے اعضاء تناسل کا بیشتر حصہ بناتی ہے۔

پرونفروس (pronephros = پیش گردہ)۔ اس کی مستعرض نالیاں عنقی خطہ میں نمو پاتی ہیں اور جب یہ سلسلہ صدری خطہ میں پہنچتا ہے تو عنقی نالیاں مذبول ہو جاتی ہیں۔ یہ نالیاں قناۃ ولفی میں کھلتی ہیں اور ادنیٰ حیوانات میں یہ حصہ پرونفرک ڈکٹ (قناۃ پیش گردہ) بنتا ہے، لیکن انسان میں پرونفروس (پیش گردہ) اور اسکی قنات مذبول ہو جاتی ہے۔

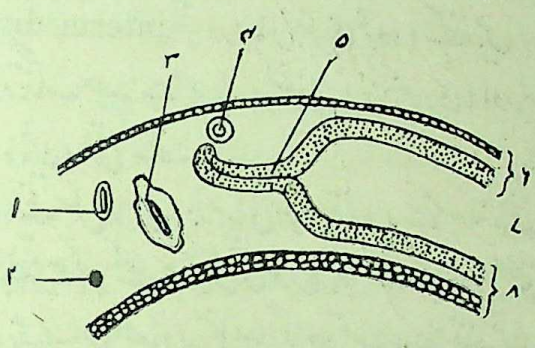

شکل ۶۵۔ میاں گردہ کے نمو کا خاکہ۔

۱۔ عصبی انبوبہ (Neural tube)، ۲۔ حبل ظہری (Notochord)، ۳۔ عضلی قطعہ (Myotome)، ۴۔ ولفی قنات (Wolffian duct)، ۵۔ درمیانی خلوی تودہ (Intermediate cell mass)، ۶۔ جدار البدن (Somatopleure)، ۷۔ برون جنینی فراغہ (Extraembryonic cœlom)، ۸۔ جدار احشائی (Splanchnopleure)۔

میزونفروس (mesonephros = میاں گردہ) مچھلیوں اور امفیبیا (amphibia = جل خشکیوں) میں میاں گردہ حقیقی گردہ بنتا ہے۔ اعلیٰ حیوانات میں اس کا بیشتر حصہ غائب ہو جاتا ہے۔ انسان میں میزونفروس (میاں گردہ) کے مابقی حصہ سے مردوں میں ایفرنٹ ڈکٹس (efferent ducts = برآرندہ قناتیں) وازا ایفرنشیا (vasa efferentia = عروق برآرندہ) کونائی واسکیولوزائی (conivasculosi =

Digitized by Arya Samaj Foundation Chennai and eGangotri

مخروطات عروقی)، ابیرنٹ ڈکٹس (aberrant ducts = خاطی قناتیں) اور پاراڈیڈامس (paradidymis = خصیۂ جانبیہ یا جار الخصیہ) یا آرگن آف جرالڈ ے (organ of Giraldes = عضو جرالڈی) بنتے ہیں۔ اور عورتوں میں اس سے ایپ اوفورون (epoophoron = فوق المبیض) یا آرگن آف روزن میولر (organ of Rosenmuller = عضو روزن میولر) اور پاراوفورون (paroophoron = مبیض جانبی یا جار المبیض) بنتے ہیں۔

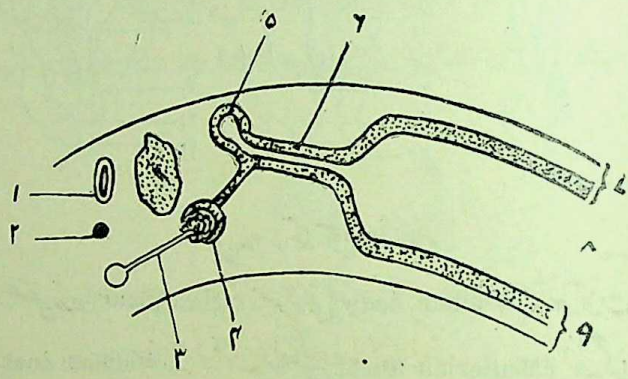

شکل ۶۶۔ بولی تناسلی ورنہ کے نمو کا خاکہ۔

۱۔ عصبی انبوبہ (Neural tube)، ۲۔ حبل ظہری (Notochord)، ۳۔ شریان (Artery)، ۴۔ قنبلک (Glomerulus)، ۵۔ ولفی قنات (Wolffian duct)، ۶۔ عرضی انبیب (Transverse tubule)، ۷۔ جدار البدن (Somatopleure)، ۸۔ برون جنینی فراغہ (Extraembryonic cœlom)، ۹۔ جدار حشائی (Splanchnopleure)۔

قناۃِ ولفی (Wolffian duct)۔ مرد میں یہ قناۃ ایپی ڈیڈامس (epididymis = برنج)، ڈیفرنٹ ڈکٹ (deferent duct = قناۃِ ناقل)

CC-0. In Public Domain. Gurukul Kangri Collection, Haridwar

Digitized by Arya Samaj Foundation Chennai and eGangotri

اور اجاکیولیٹری ڈکٹ (ejaculatory duct = قناۃ قاذف) بنتی ہے۔ قناۃ ولفی کے زیرین حصہ سے ایک عطفہ (diverticulum) پیدا ہو کر اُس سے سیمینل ویسیکل (seminal vesicle = حویصلہ منوی) بنتا ہے۔ عورتوں میں قناۃ ولفی سے

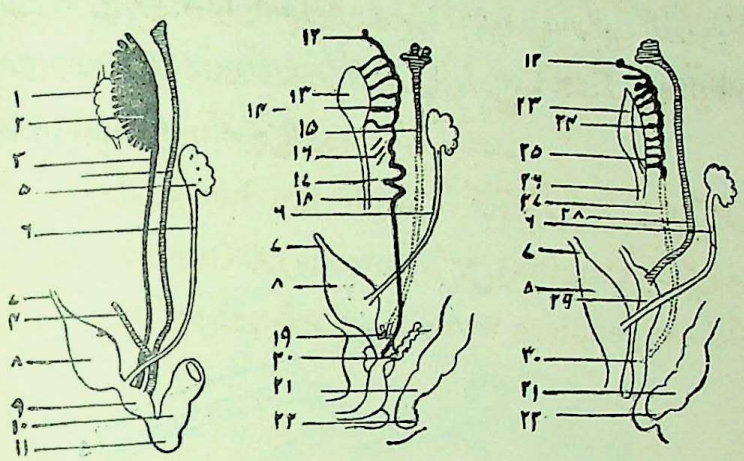

شکل ۶۷۔ تناسلی اعضا کا نمو۔

۱۔ صنفی غدہ (Sex gland)، ۲۔ جسم ولفی (Wolffian body)، ۳۔ قنات ولفی (Wolffian duct)، ۴۔ قناۃ میولر (Mullerian duct)، ۵۔ گردہ (Kidney)، ۶۔ حالب (Ureter)، ۷۔ مرطیا (Urachus)، ۸۔ مثانہ (Bladder)، ۹۔ بولی تناسلی جوف (Urogenital sinus)، ۱۰۔ معاء (Intestine)، ۱۱۔ کلوکا (مخرج) (Cloaca)، ۱۲۔ ڈنڈی دار کیسیہ (Stalked hydatid)، ۱۳۔ خصیہ (Testis)، ۱۴۔ بربخ (Epididymis)، ۱۵۔ بے ڈنڈی کیسیہ (Unstalked hydatid)، ۱۶۔ جار الخصیہ (Paradidymis)، ۱۷۔ حاکمہ (Gubernaculum)، ۱۸۔ قنات ناقل (Ductus deferens)، ۱۹۔ قدامیہ (Prostate)، ۲۰۔ حویصلہ منوی (Seminal vesicle)، ۲۱۔ معائے مستقیم (Rectum)، ۲۲۔ مبرز (Anus)، ۲۳۔ مبیض (Ovary)، ۲۴۔ فوق المبیض (Epoophoron)، ۲۵۔ جار المبیض (Paroophoron)، ۲۶۔ رباط مستدیر (Round ligament)، ۲۷۔ قناۃ گارٹنر (Duct of Gartner)، ۲۸۔ انبوبہ رحمی (Uterine tube)، ۲۹۔ رحم (Uterus)، ۳۰۔ مہبل (Vagina)۔

CC-0. In Public Domain. Gurukul Kangri Collection, Haridwar

Digitized by Arya Samaj Foundation Chennai and eGangotri

اب اوفورون (فوق المبیض) کی طولی نالی (longitudinal duct of epoophoron) یا ڈکٹ آف گارٹنر (duct of Gartner = قناۃ گارٹنر) اور اپنڈیسز ویسیکولوزائی یا سٹاکڈ ہیڈاٹڈ (appendices vasculosi or stalked hydatid = زوائد عروقی یا ڈنڈی دار کیسیہ) بنتے ہیں۔ دونوں صنفوں میں یوریٹر (ureter = حالب) اور گردہ کا ایک حصہ ولفین ڈکٹ (قناۃ ولفی) سے ایک عطفہ کے طور پر نمو پذیر ہوتا ہے۔ گردہ کا باقی کا حصہ میٹانفروس (metanephros = پس گردہ) سے نمو پاتا ہے۔

میولرین ڈکٹ (Mullerian duct = قناۃ میولر)۔ عورت میں اس قناۃ سے رحمی نالی (uterine tube)، رحم (uterus) اور مہبل (vagina) بنتے ہیں۔ مرد میں یہ قناۃ مذبول ہو جاتی ہے اور اس سے اپنڈیسز ٹسٹیس (appendices testes = زوائد خصیہ)

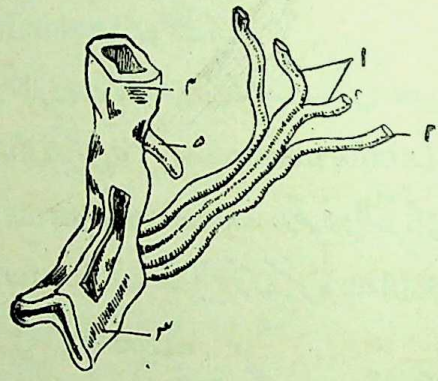

شکل ۶۸۔ تقریباً نو ہفتے کے زنانہ جنین کا بولی تناسلی نظام (زیگلر کا نمونہ بہ تتبع کیبل)۔

۱۔ قناۃ میولر (Mullerian duct)، ۲۔ قناۃ ولفی (Wolffian duct)، ۳۔ بولی تناسلی جوف (Urogenital sinus)، ۴۔ مثانہ (Bladder)، ۵۔ حالب (Ureter)۔

یعنے انسٹاکڈ ہیڈاٹڈ (unstalked hydatid = بے ڈنڈی کیسیہ) اور یوٹریکیولس پروسٹاٹیکس (utriculus prostaticus = رحیمۂ قدامیہ) بنتے ہیں۔ قناۃ میولر جانبی رخ سے

CC-0. In Public Domain. Gurukul Kangri Collection, Haridwar

Digitized by Arya Samaj Foundation Chennai and eGangotri

قناۃ ولفی کے اندرونی رُخ پر آجاتی ہے، اور یہ اِن چار نالیوں (یعنے دونوں جانب کی قناۃ ہائے ولفی ہر جانب اور دو درمیانی قناتہائے میولر) کا مجموعہ جنیٹل کورڈ (genital cord= حبل تناسلی) کہلاتا ہے۔

رحم اور مہبل (Uterus and Vagina)۔ قناۃ میولر کے ذنبی حصے باہم ممزوج ہوجاتے ہیں اور انٹوڈرمل کلوئکا (entodermal cloaca= دروں آدمی مخرج) کی طرف وسعت پذیر ہوکر کھوکھلے ہوجاتے ہیں، دونوں نالیوں کا درمیانی فاصل غائب ہوجاتا ہے اور یہ ممزوج حصّہ رحم بنجاتا ہے، اور وسعت یافتہ حصّہ مہبل بنتا ہے۔ مہبل کے آخری حصّہ میں ایک پردہ نمودار ہوتا ہے جو ہائمن (hymen= پردۂ بکارت) بنتا ہے۔ قناۃ میولر کے قیفالی حصّے باہم ممزوج نہیں ہوتے، بلکہ علیحدہ رہ جاتے ہیں اور اُن سے یوٹرائن ٹیوبس (انبوباتِ رحم) بنتی ہیں۔ یہ انبوبات ابڈامنل اوسٹیم (abdominal ostium= دہنۂ شکمی) کے ذریعہ کہفۂ سیلومی (cœlomic cavity) میں کھلتے ہیں۔

دونوں میولرین قناتوں کے باہم ممزوج نہ ہونے یا اُن کے درمیانی فاصل کے باقی رہ جانے کی وجہ سے بہت سی غیر طبعی حالتیں (abnormalities) پیدا ہوجاتی ہیں، مثلاً یوٹرس بائی کورنس (uterus bicornis= رحم ذوالقرنین)، یوٹرس ڈائی ڈلفس (uterus didelphys=رحم مضاعف)، یوٹرس سپٹس (uterus septus=رحم منقسم) علی الترتیب حسب زیادتی نقص پیدا ہوجاتے ہیں۔

میٹانفروس (Metanephros= پس گردہ) پس گردہ کی متعرض نالیاں ولفین قناۃ میں حسب دستور براہِ راست نہیں کھلتیں، بلکہ اُس کے ایک عطفہ سے تعلق رکھتی ہیں۔ اِن نالیوں کا سیلومی سوراخ بند ہوجاتا ہے، اِن کا ایک حصّہ مذبول ہوجاتا ہے اور اسی طرح گلومیرولس (glomerulus= قنبلک) اِن کے ایک سرے سے نکلتے ہیں۔ متعرض نالی جو گردہ کا افرازی حصہ بنتی ہے، بہت طویل ہوکر کنوئلیوٹڈ ٹیوبول (convoluted tubule= ملفف نالی)، لوپ آف ہنلی (loop of Henle= چنبر ہنلی)، جنکشنل ٹیوبول (اتصالی نالی) میں متفرق ہوجاتی ہے۔ آخر الذکر گردہ کے اخراجی حصّہ میں کھلتی ہے، جو ولفین ڈکٹ (قناۃ ولفی) کے عطفہ سے نمو پاتا ہے۔

حالب (Ureter) اور گردہ (Kidney)۔ تقریباً چوتھے ہفتہ میں قناۃ ولفی کے

CC-0. In Public Domain. Gurukul Kangri Collection, Haridwar

Digitized by Arya Samaj Foundation Chennai and eGangotri

بُعدی حصّہ سے جہاں یہ کلوئکا (مخرج) میں داخل ہوتی ہے، ایک عطفہ نمودار ہوتا ہے، جو ظہری اور قیفالی جانب بڑھتا ہے۔ اس کے قربی حصّہ سے یوریٹر (حالب)، اور بُعدی حصے سے گردہ کا اخراجی حصہ بنتا ہے۔ ولفین قناۃ کا وہ بُعدی حصہ جس سے عطفۂ مذکور نمودار ہوتا ہے، متسع ہو کر کلوئکا (مخرج) میں ملجاتا ہے اور مثانہ بولی بناتا ہے۔ اس کا یہ نتیجہ ہوتا ہے کہ یوریٹر (حالب) اور قناۃ ولفی کلوئکا (مخرج) میں (جو مثانہ بنتا ہے) علٰحدہ علٰحدہ کھلتے ہیں۔ عطفہ کا بُعدی حصّہ متسع ہو کر شاخ دار ہو جاتا ہے اور اس کے گردہ کے کیلیسیس (calyces=کمامے) اور پلوس آف دی کڈنی (pelvis of the kidney= حوضِ گردہ) بنتے ہیں۔ شاخوں کی

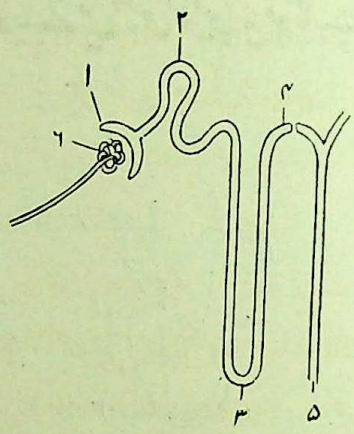

شکل ۶۹۔ بولی انبیبات (نالیاں)۔

۱۔ قنبلک (Glomerulus)، ۲۔ ملتف انبیب (نالی) (Convoluted tubule)، ۳۔ چنبر ہنلی (Loop of Henle)، ۴۔ اتصالی نالی (Junctional tubule)، ۵۔ جامع نالی (Collecting tubule)۔

اور زیادتی ہو جاتی ہے اور یہ کلکٹنگ ٹیوبولز (collecting tubules=جامع نالیاں) بنجاتی ہیں۔ ان میں میٹانفروس (پس گردہ) کی افرازی نالیاں کھلتی ہیں۔ ان نالیوں کے اطراف کا میزوڈرم (میان ادمہ) گردہ کا کنکٹو ٹشو (connective tissue=اتصالی بافت) بنتا ہے۔ گردہ کی لختہ دار حالت جنین کے ابتدائی زمانہ میں پائی جاتی ہے اور بعض حیواناتِ اسفل میں بھی موجود ہوتی ہے۔ شاذ و نادر انسان میں بھی یہی حالت

CC-0. In Public Domain. Gurukul Kangri Collection, Haridwar

Digitized by Arya Samaj Foundation Chennai and eGangotri

پائی جاتی ہے۔

غیر طبعی حالتیں۔ ایک یا دونوں گردوں کی عدم موجودگی بہت شاذ ہے۔ بعض اوقات ایک گردہ چھوٹا ہوتا ہے، لیکن کامل نمو یافتہ ہوتا ہے۔ گاہے دونوں گردے عمود الفقرات پر سے باہم متحد ہو جاتے ہیں، جس سے نعل نما گردہ بنجاتا ہے۔ بعض اوقات گردہ کے دو یوریٹر (حالبین) ہوتے ہیں، اور بعض اوقات گردہ نیچے کو گرا ہوا ہوتا ہے اور اُس کی خونی رسد اکسٹرنل الیک (خارجی حرقفی) ورید سے ہوتی ہے۔ کنجنیٹل سسٹک کِڈنی (congenital cystic kidney = پیدائشی دوبرے دار گردہ) وہ نادر حالت ہے جس میں افرازی اور اخراجی حصے غیر متحد رہ جاتے ہیں، جس کا نتیجہ یہ ہوتا ہے کہ افراز جمع ہو کر دوبرے پیدا کر دیتا ہے۔

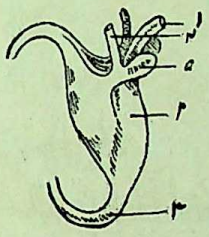

شکل ۷۰۔ پینتیس دن کے جنین کا کلوکا (مخرج) (زیگلر کے نمونہ سے بہ تتبع کیبل)۔

۱۔ معاء (Intestine)، ۲۔ کلوکا (مخرج) (Cloaca)، ۳۔ پس مبرزی آنت (Postanal gut)، ۴۔ قناۃ ولفی (Wolffian duct)، ۵۔ عطفۂ حالب (Ureter diverticulum)۔

مثانہ (Bladder)۔ مثانہ کا زیادہ تر حصہ انٹوڈرمل کلوکا (دروں آدمی مخرج) سے بنتا ہے، اور مابقی حصہ میزوڈرمی (میاں آدمی) ولفین قنات سے نمو پاتا ہے۔

پہلے ذکر ہو چکا ہے کہ انٹوڈرمل کلوکا (دروں آدمی مخرج) یوروریکٹل سیپٹم (بولی مستقیمی فاصل) کی وجہ سے ایک اگلے حصہ یعنے یوروجنیٹل سائنس (urogenital sinus =)

CC-0. In Public Domain. Gurukul Kangri Collection, Haridwar

Digitized by Arya Samaj Foundation Chennai and eGangotri

بولی تناسلی جوف)، اور دوسرے پچھلے حصہ، یعنے یورورکٹل سائنس (urorectal sinus= بولی مستقیمی جوف) میں منقسم ہوتا ہے۔ آخرالذکر کے دو حصے ہوجاتے ہیں، ایک قیفالی، جو ویسائکو یوریتھرل (vesico urethral= مثانی مبالی) حصہ کہلاتا ہے، اور دوسرا فیلک (phallic= قضیبی)۔ یہ فیلک (قضیبی) حصہ جنیٹل ٹیوبرکل (genital tubercle= تناسلی درنہ) میں داخل ہوتا ہے اور ذکور میں ایک انبوبی شکل میں باقی رہتا ہے اور یوریتھرا (مبال) کا ایک حصہ بنتا ہے۔ ویسائکو یوریتھرل (مثانی مبالی) حصہ بعد میں بہت سرعت سے نمو پذیر

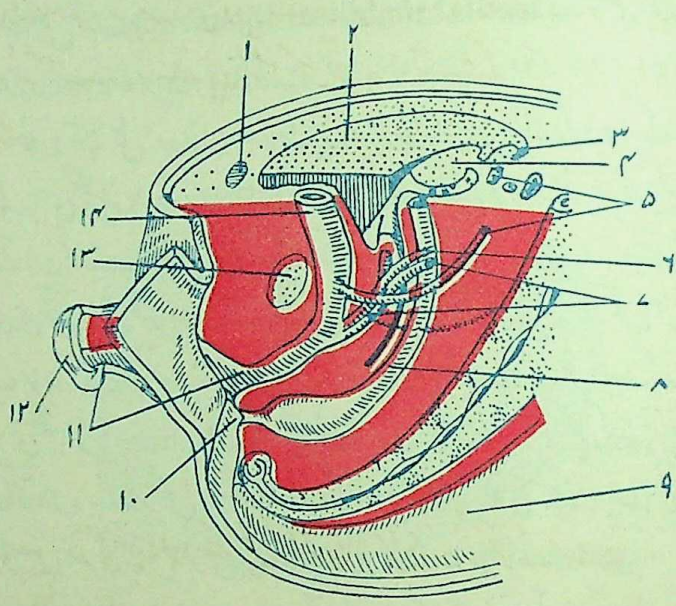

شکل ۱۷۔ تقریباً نو ہفتے کے انسانی جنین کا ذنبی سرا (زیگلر کے نمونہ سے بہ تتبع کیبل)۔

۱۔ عضلۂ مستقیمہ (Rectus muscle)، ۲۔ جگر (Liver)، ۳۔ میسانگرو (Mesonephros)، ۴۔ تناسلی غدہ (Genital gland)، ۵۔ حالب (Ureter)، ۶۔ قناۃ میلر (Mullerian duct)، ۷۔ قناۃ ولفی (Wolffian duct)، ۸۔ معائے مستقیم (Rectum)، ۹۔ نخاع شوکی (Spinal medulla)، ۱۰۔ غشائے مبزری (Anal membrane)، ۱۱۔ مبال (Urethra)، ۱۲۔ حشفۂ قضیبیہ (Glans penis)، ۱۳۔ اتفاق عانہ (Symphysis)، ۱۴۔ مثانہ (Bladder)۔

CC-0. In Public Domain. Gurukul Kangri Collection, Haridwar

Digitized by Arya Samaj Foundation Chennai and eGangotri

ہوتا ہے اور ایک کیسہ کی شکل اختیار کر لیتا ہے اور مثانہ کا بیشتر حصہ بنتا ہے۔ اس حصہ میں وُلفی قناتیں داخل ہو کر اس طرح پھیل جاتی ہیں کہ ان قناتوں کا آخری حصہ مثانہ کا ٹرائگون (trigone = مثلث) بناتا ہے اور یہ التزاع بہانتک واقع ہوتا ہے کہ یوریٹرز (حالبین) بھی اسی ٹرائگون (مثلث) میں علیحدہ علیحدہ کھلتے ہیں۔

ویسائکو یوریتھرل (مثانی مبالی) حصہ فیفالی سرے پر الانٹائز (allantois = کلمیہ) کے ساتھ مسلسل ہو کر سُرّی سوراخ تک پہنچ جاتا ہے۔ بعد میں یہ حصہ مذبول ہو جاتا ہے اور میڈیل امبلائکل لگمنٹ (medial umbilical ligament = وسطی سُرّی رباط) یعنے یورکس (urachus = مریطاء) بناتا ہے۔

غدد تناسلی، دونوں اصناف میں میزونفروس (میاں گردہ) کے اندرونی حصے میں سیلومک ایپی تھیلیم (cœlomic epithelium = سیلومی سرحلمہ) کے ایک ابھار سے پیدا ہوتے ہیں جسے جنیٹل رِج (genital ridge = تناسلی جید) کہتے ہیں۔ یہ جید چھٹے صدری قطعہ سے لیکر دوسرے سیکرل (عجزی) قطعہ تک پھیلتی ہے۔ مگر اس جید کا بالائی حصہ غائب ہو جاتا ہے اور صرف زیرین حصہ غدہ تناسلی بنتا ہے۔ اس جید کے پوشش سرحلمہ کو جرمنل ایپی تھیلیم (germinal epithelium = نابتی سرحلمہ) کہتے ہیں، کیونکہ خیال کیا جاتا تھا کہ اس سے جرمنل سلز (germinal cells = نابتی خلیے) پیدا ہوتے ہیں۔ لیکن اب اس امر کی تحقیق ہو گئی ہے کہ جرمنل سلز (generative cells = تولیدی خلیے) نہایت ہی ابتدائی جفتہ (zygote) میں مخصوص و متفرق ہو جاتے ہیں اور اور بھٹک کر جنیٹل رِج (تناسلی جید) میں پہنچ جاتے ہیں۔ ان میں کے بعض خلیے جسم کے دوسرے حصوں میں منتشر ہو کر غیر معمولی سلعات (growths) پیدا کر سکتے ہیں، جنھیں ڈرموائڈ (dermoid = ادمیہ) کہتے ہیں۔ یہ خلیے جنیٹل رِج (جید تناسلی) میں گہرے گڑ جاتے ہیں اور مرد میں عصاؤں کی صورت میں ضفیرہ نما ترتیب اختیار کر لیتے ہیں اور یہ سیمی نفرس ٹیوبولس (seminiferous tubules = حامل منی نالیاں) کے سرحلمی خلیات بناتے ہیں۔ عورت میں یہ خلیے اوّلین بیضے (primitive ova) بنتے ہیں۔ ابتدا میں جنیٹل رِج (تناسلی جید) اور میزونفروس (میاں گردہ) دونوں کی ایک مشترک ماساریقا (mesentery) ہوتی ہے لیکن بعد میں یہ ماساریقا علیحدہ ہو کر مرد میں میزارکیم (mesorchium = ماساریقائے خصیہ)

CC-0. In Public Domain. Gurukul Kangri Collection, Haridwar

Digitized by Arya Samaj Foundation Chennai and eGangotri

اور عورت میں میزاوویریئم (mesovarium = ماساریقائے بیض) بنجاتی ہے۔

مرد میں جرم سلز (نابتی خلیات) سے ٹھوس ڈورے بنتے ہیں، جو ضفیرہ نما شکل میں مرتب ہوجاتے ہیں اور ان سے سیمی نفرس ٹیوبولس (seminiferous tubules = حامل منی نالیاں)، ٹیوبولائی رکٹائی (tubuli recti = راست نالیاں)، اور ریٹی ٹیسٹس (rete testes = شبکیہ خصیہ) بنتے ہیں۔ میزونفروس (میاں گردہ) کی ایفرنٹ ڈکٹس (efferent ducts = برآمدہ قناتیں) ریٹی ٹیسٹس (شبکیہ خصیہ) سے الحاق پیدا کرتی ہیں اور اس طرح حامل منی نالیوں کے ماقبہ کو وُلفی قنات تک لیجاتی ہیں۔ یہ نالیاں میزوڈرم (میاں ادمہ) سے گھری ہوئی ہوتی ہیں۔ باہر کی طرف یہ میاں ادمہ

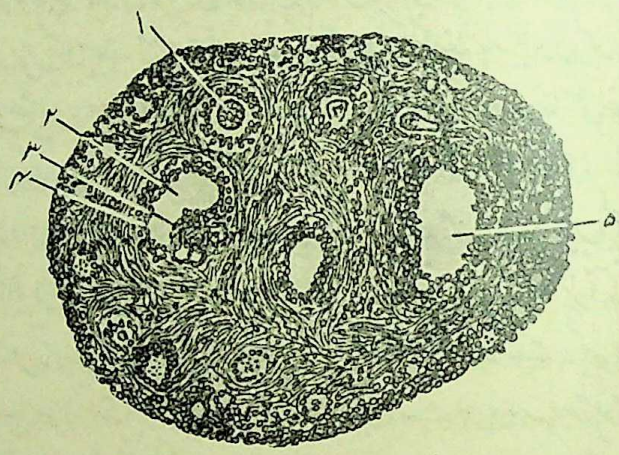

شکل ۷۲۔ خرگوش کے بیض کی عرضی تراش۔

۱۔ غیر نمو یافتہ (اوّلی) بیضہ (Primordial ovum)، ۲۔ بیضی جزآ (Ovarian follicle)، ۳۔ رکمۂ بیضی (Cumulus oophori)، ۴۔ ذراتی طبقہ (Stratum granulosum)، ۵۔ جسم اصفر (Corpus luteum)۔

ٹیونیکا البیوجینیا (tunica albuginea = صفاقِ ابیض) بنتا ہے، اور ان نالیوں کا درمیانی حصہ اس کے فاصل (septa) بنجاتے ہیں۔ ایک مدت کے بعد یہ ٹھوس نالیاں کھوکھلی ہوجاتی ہیں اور بلوغ کے وقت اپنا فعل انجام دیتی ہیں۔ ان میں کے جرثومے سلز

CC-0. In Public Domain. Gurukul Kangri Collection, Haridwar

Digitized by Arya Samaj Foundation Chennai and eGangotri

(تولیدی خلیے) سپرم سلز (sperm cells = منوی خلیات) بناتے ہیں اور نالی کے اندر کے خلیے سپورٹنگ سلز (supporting cells = دعامی خلیات) بنتے ہیں۔

عورت میں یہ جرمیٹو سلز (تولیدی خلیے) جنیٹل رِج (تناسلی جید) کے حرم کے اندر گڑ جاتے ہیں اور اوّلین بیضہ بنتے ہیں۔ یہ خلیے اطراف کے دوسرے خلیوں سے گھر جاتے ہیں اور اس طرح سے فالیکلز (follicles = جرابات) مرتب ہوتے ہیں۔ اِن خلیوں کے درمیان ایک سیّال، جسے لائکر فولیکولائی (liquor folliculi = سیّال جرابی) کہتے ہیں، نمودار ہوتا ہے اور یہ مجموعہ اووریرین (بیضی) یا گرافی جراب (ovarian or Graafian follicle) کی صورت میں بتدریج پھر سطح پر آجاتا ہے۔ جب یہ جراب سیّال سے پُر ہو جاتی ہے تو غالباً تناؤ کی زیادتی اور اپنی پوشش کے پتلا پڑ جانے کی وجہ سے پھوٹ جاتی ہے اور اس میں کا بیضہ مع چند خلیوں کے آزاد ہو کر کہفۂ باریطونی میں نکل آتا ہے۔

بیض (ovary) اور خصیہ (testis) کا نزول۔ تناسلی غدّہ لمبارہ (قطنی) خطّہ میں پیدا ہوتا ہے اور یہاں سے ایک لیفی بند (fibrous band) کے ذریعہ، جسے گیوبرناکیولم (gubernaculum = مہار یا حاکمہ) کہتے ہیں اور جس میں کچھ غیر ارادی عضلی ریشے (involuntary muscle fibres) بھی ہوتے ہیں، نیچے اتر آتا ہے۔

بیض تیسرے مہینہ میں اپنے مقامِ مقررہ پر اتر آتا ہے۔ گیوبرناکیولم (مہار یا حاکمہ) کا ایک سرا اووری (بیضہ) سے لگا ہوا ہوتا ہے اور دوسرا سرا رحم اور لیبیم میجس (labium majus = شفرۂ کبیر) سے چسپاں ہوتا ہے۔ اووری (بیض) اور رحم کے درمیان کا گیوبرناکیولم (مہار یا حاکمہ) لگمنٹ آف دی اووری (ligament of the ovary = بیضی رباط) بنتا ہے اور وہ حصہ جو رحم اور لیبیم میجس (شفرۂ کبیر) کے درمیان ہے، رحم کا راؤنڈ لگمنٹ (round ligament of the uterus = رحمی رباط مستدیر) بناتا ہے۔

خصیہ اتر کر تیسرے مہینہ میں ابڈومینل انگوائنل رنگ (بطنی اربی حلقہ) کے قریب آجاتا ہے، چھٹے مہینہ میں انگوائنل (اربی) کنال میں آجاتا ہے، اسکے بعد سکیوٹینیس انگوائنل رنگ (تحت الجلد اربی حلقہ) میں سے ہوتے ہوئے پیدائش سے پہلے صفن یا فوطہ میں اتر جاتا ہے۔ گیوبرناکیولم (مہار، یا حاکمہ) صفن کی تہ میں چسپاں ہو کر خصیہ کو مع اسکی

CC-0. In Public Domain. Gurukul Kangri Collection, Haridwar

Digitized by Arya Samaj Foundation Chennai and eGangotri

قناۃ اور عروق کے باریطونی غلاف کے ساتھ صفن کے اندر کھینچ لاتا ہے۔ خصیہ کی قناۃ اور اُسکے عروق و اعصاب وغیرہ کو مع اُن کی باریطونی پوشش کے مجموعی طور پر سپرمیٹک کارڈ (spermatic cord = حبل منوی) کہتے ہیں، اور یہ سب خصیہ کے ساتھ دیوار بطن کی ساختوں کو جلد کے نیچے دھکیلتے ہوئے فوطہ (صفن) میں اُترتے ہیں اور اس طرح دیوار بطن کی جملہ ساختیں اِن کو گھیرے ہوئے ہوتی ہیں۔ باریطونی زائدہ پروسس وجائینلس (processus vaginalis = زائدۂ غمدیہ) کہتے ہیں۔ اِسکے نیچے کا حصہ، جو خصیہ کو گھیرے ہوئے ہوتا ہے، ٹیونیکا وجائینلس (tunica vaginalis = پردۂ غمدیہ) بناتا ہے، اور اِس کے اوپر کا سرا مسدود ہوجاتا ہے۔ دیوار بطن کے راستہ کو، جس میں سے خصیہ گذر کر نیچے اُترتا ہے، انگوائنل کنال (inguinal canal = اربی کنال) کہتے ہیں۔ یہ راستہ بہت جلد سپرمیٹک کورڈ کے گرداگرد تنگ ہوکر مسدود ہوجاتا ہے۔ خصیہ اور اُس کی قناۃ کے دوسرے غلاف حسب ذیل ترتیب پاتے ہیں:۔ ٹرانسورس فیشیا (transverse fascia = رداء مستعرض) سے اِنٹرنل سپرمیٹک فیشیا (داخلی رداء حبل منوی)، اور اِنٹرنل اوبلیک مسل (internal oblique muscle = عضلۂ مورب داخلیہ) کریماسٹرک فیشیا (cremasteric fascia = رداء معلاقی)، اور اکسٹرنل اوبلیک (external oblique = عضلۂ مورب خارجہ) سے اکسٹرنل سپرمیٹڈ فیشیا (external spermatid fascia = خارجی رداء حبل منوی) مرتب ہوتے ہیں۔

غیر طبعی حالات۔ خصیہ کے اترنے کا راستہ اگر مسدود نہ ہوجائے تو اوبلیک انگوائنل ہرنیا (oblique inguinal hernia = داخلی فتق اربی) واقع ہوتا ہے۔ بعض اوقات فوطہ میں خصیہ نہیں اُترتا بلکہ اپنے ابتدائی مقام یعنے قطنی خطہ میں رہ جاتا ہے۔ اسکو رٹینڈ ٹسٹیکل (retained testicle = خصیۂ محبوس) کہتے ہیں۔ اگر فوطہ کچھ اتر کر رہ جائے تو اس کو امپرفکٹلی ڈسسنڈڈ ٹسٹیکل (imperfectly descended testicle = جزءً متنزل خصیہ) کہتے ہیں اور اگر خصیہ بجائے فوطہ میں اُترنے کے اور کہیں نازل ہوجائے، مثلاً سمفسس پیوبس (symphysis pubis = ارتفاق عانہ) یا ران کی طرف، یا پرینیم (perineum = عجان) میں اُترے تو اُس کو اکٹوپیا ٹسٹس (ectopia testis = ہمجائی خصیہ) کہتے ہیں۔ یہ حالات نامکمل نمو کے باعث یا گیوبرناکیولم (gubernaculum = مہار یا حاکمہ) کے غیر طبعی ارتباط کی وجہ سے پائے جاتے ہیں۔ اس امر کی تحقیق ہوچکی ہے کہ ایسا (غیر نازل) خصیہ ازکار رفتہ

CC-0. In Public Domain. Gurukul Kangri Collection, Haridwar

Digitized by Arya Samaj Foundation Chennai and eGangotri

(عدیم الوظیفہ) ہوا کرتا ہے۔

پروسٹیٹ (Prostate = غدۂ قدامیہ) کا نمو تیسرے مہینہ میں یورتھرا (urethra = مبال) کے دونوں جانب ٹھوس شگوفوں کی شکل میں ہوا کرتا ہے۔ یہ شگوفے کھوکھلے ہوکر غدد بنجاتے ہیں۔ اِن شگوفوں سے خط وسطی میں زائدے بڑھ کر درمیانی لختہ پیدا کردیتے ہیں۔ پروسٹیٹ (غدۂ قدامیہ) کی عضلی بافت یورتھرا (مبال) کے عضلات سے ماخوذ ہوتی ہے۔ عورتوں میں یہ غدہ بالیدگی نہیں پاتا بلکہ ٹھٹرا ہوا رہ جاتا ہے، اور اِسے پارا یورتھرل گلانڈ (paraurethral gland = جار المبال غدہ) کہتے ہیں۔

بلبو یورتھرل گلانڈز (Bulbourethral Glands = بصلی مبالی غدد)، پروسٹیٹ (قدامیہ) کے ساتھ ہی اور اُسی کی طرح شگوفوں کے ذریعہ یورتھرا (مبال) کے اپی تھیلیم (سرحلمہ) سے نمو پاتے ہیں۔

بیرونی اعضاء تناسل۔ اِکٹوڈرمل کلوکا (بروں آدمی مخرج) امبلائکس (ناف) سے لیکر کوکسکس (عُصعُص) تک وسعت پذیر ہوتا ہے اور کلوکل ممبرین (غشاء مخرجی) کے ذریعہ انٹوڈرمل کلوکا (entodermal cloaca = دروں آدمی مخرج) سے علیحدہ رہتا ہے۔ بطنی عضلی دیوار کا میزوڈرم (میاں آدمہ) ذنبی جانب ناف کے نیچے تک پھیلتا ہے اور ایک اُبھار بنا دیتا ہے جسے جنیٹل ٹیوبرکل (genital tubercle = درنۂ تناسلی) کہتے ہیں۔ اسکے گرد ایک اور اُبھار پیدا ہوتا ہے جو اوپر کی طرف مونس پیوبس (mons pubis = رکب) اور پیچھے لیبیل (شفتی) یا سکروٹل (صفنی) دہراؤ بنتا ہے۔ دو ماہ کے عرصہ تک جنین کی صنف کی شناخت نہیں ہوسکتی لیکن ازاں بعد بیرونی اعضاء تناسل کی تفریق شروع ہوتی ہے۔

مرد میں جنیٹل ٹیوبرکل (درنۂ تناسلی) قضیب بنتا ہے، جس کا سر گلانس (glans = حشفہ) بنجاتا ہے۔ میزوڈرم (میاں آدمہ) سے جو عضلات پیدا ہوتے ہیں وہ ابتدا میں ٹھوس ہوتے ہیں، لیکن بعد میں متکہف (cavernous) ہوجاتے ہیں۔ اِنٹوڈرمل کلوکا (دروں آدمی مخرج) قضیب کی زیرین سطح پر متجاوز ہوتا ہے اور اُسکے ساتھ گلانس (حشفہ) تک لمبا ہوجاتا ہے اور مبال (urethra) کا داخلی حصہ بنتا ہے۔ گلانس (حشفہ) کے اِکٹوڈرم (بروں آدمہ) کے انغماد (invagination) سے جو نیچے اور سامنے سے ہوتا ہے، یورتھرا (مبال) کا وہ حصہ

CC-0. In Public Domain. Gurukul Kangri Collection, Haridwar

Digitized by Arya Samaj Foundation Chennai and eGangotri

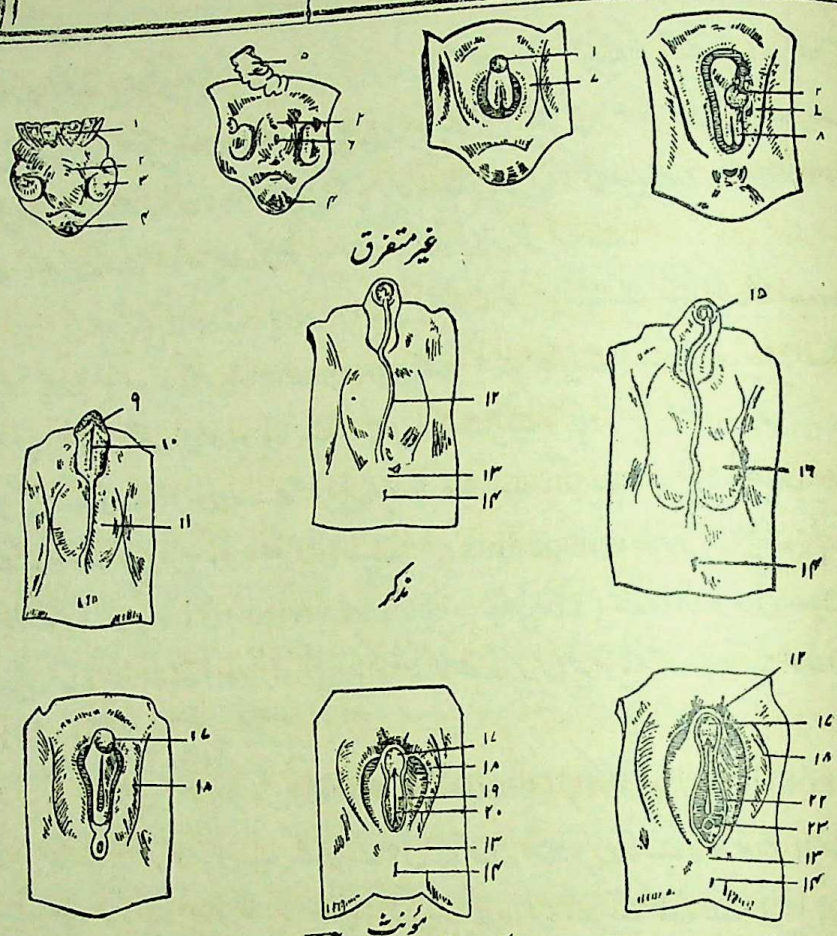

شکل ۷۳۔ بیرونی صنفی اعضا کے نمو کے مدارج (زیگلر کے نمونہ جات سے)۔

۱۔ ساق جسم (Bodystalk)، ۲۔ تناسلی ورنہ (Genital tubercle)، ۳۔ زیریں جوارحی شگوفہ (Lower limb bud)، ۴۔ دُم (Tail)، ۵۔ حبل سری (Umbilical cord)، ۶۔ کلوئکا (مخرج) (Cloaca)، ۷۔ تناسلی اُبھار (Genital swelling)، ۸۔ شفری صفنی دہراؤ (Labio-scrotal fold)، ۹۔ حشفۂ قضیب (Glans penis)، ۱۰۔ متکہف مبال (Cavernous urethra)، ۱۱۔ صفنی اُبھار (Scrotal swelling)، ۱۲۔ سیون (Raphe)، ۱۳۔ عجان (Perineum)، ۱۴۔ مبرز (Anus)، ۱۵۔ غلفہ (Prepuce)، ۱۶۔ صفن (Scrotum)، ۱۷۔ حشفۂ بظر (Glans clitoridis)، ۱۸۔ شفرۂ کبیر (Labium majus)، ۱۹۔ شفرۂ صغیر (Labium minus)، ۲۰۔ بولی تناسلی جوف کا فتحہ (Opening of urogenital sinus)، ۲۱۔ غلفۂ بظر (Preputium clitoridis)، ۲۲۔ دہلیز (Vestibule)، ۲۳۔ مہبلی دہنہ (Vaginal orifice)۔

CC-0. In Public Domain. Gurukul Kangri Collection, Haridwar

Digitized by Arya Samaj Foundation Chennai and eGangotri

بنتا ہے جو گلانس (حشفہ) میں واقع ہے۔ سکروٹل فولڈز (صفنی دہراؤ) پیچھے کو پھیلتے ہیں اور خط وسطی میں ممزوج ہو کر صفن (scrotum) یعنے فوطہ بنجاتے ہیں۔ گلانس (حشفہ) کی سطح سے ایک فعل نما صحفہ پیچھے کو بڑھ کر دو حصّوں میں شق ہو جاتا ہے، جن میں کا سطحی حصہ پریپیوس (prepuce= غلفہ) بن جاتا ہے، اور عمیق حصہ گلانس (حشفہ) کے اوپر کا سرحلمہ بنتا ہے۔

غیر طبعی حالات - یورتھرا (مبال) کا نمو نامکمل ہونے سے نیچے ایک میزاب رہ جاتا ہے، جسے ہائپوسپیڈیس (hypospadius= تحت مبالیت) کہتے ہیں۔ یہ میزاب عموماً گلانس (حشفہ) تک ہی محدود ہوتا ہے، مگر بعض اوقات پیچھے کو متجاوز ہو کر صفن (فوطہ) میں سے بھی گذر سکتا ہے، جس کی وجہ سے صفن غیر ممزوج رہ جاتا ہے۔ اگر یہ میزاب پشتِ قضیب پر مبال کے ظہری حصہ میں واقع ہو تو اسکو ایپی سپیڈیس (epispadius= فوق مبالیت) کہتے ہیں۔ یہ حالت عموماً اکٹوپیا وسائکی (ectopia vesicœ= بے محلی مثانہ) کے ساتھ ہوا کرتی ہے۔ اس میں مثانہ کے سامنے کی دیوار اور اگلی دیوارِ شکم کا حصۂ زیرین غیر نمو یافتہ رہ جاتا ہے اور دونوں یوریٹرز (حالبین) سطح پر کھلتے ہیں۔

مادہ میں جینیٹل ٹیوبرکل (genital tubercle) نمو پاکر کلائٹورس (clitoris= بظر) بنتا ہے۔ اس کا نمو قضیب کے نمو کے مماثل ہے، صرف اتنا فرق ہوتا ہے کہ کلائٹورس (بظر) بہت چھوٹا ہوتا ہے اور یورتھرا (مبال) اس سے علٰحدہ اس کے نیچے کھلتا ہے۔ لیبیئل فولڈز (شفتی دہراؤ) پیچھے کی جانب بڑھتے ہیں، اور شفتِ کبیر (labia majora) بنجاتے ہیں، لیکن آپس میں ممزوج نہیں ہوتے۔ شفتین کبیر کی مزید دروں بالیدگی سے شفتین صغیر (labia minora) بنتے ہیں۔

CC-0. In Public Domain. Gurukul Kangri Collection, Haridwar

Digitized by Arya Samaj Foundation Chennai and eGangotri

اعضاء حواس مخصوصہ

(ORGANS OF SPECIAL SENSES)

آنکھ

(EYE)

بصری شگوفہ فوربرین (پیش دماغ) کے اگلے حصہ کی ہر دو جانب سے ایک کھوکھلے حویصلہ کی شکل میں پیدا ہوتا ہے، جس کو آپٹک ویسیکل (optic vesicle = بصری حویصلہ) کہتے ہیں۔ اس حویصلہ کا بُعدی حصہ پھول کر آپٹک بلب (optic bulb = بصری بصلہ) بنجاتا ہے، اِس کے پیچھے کا حصہ لمبا ہوکر آپٹک سٹاک (optic stalk = بصری ڈنڈی) بنکر آپٹک نرو (optic nerve = عصب بصری) بنتا ہے، یہ عصب پیچھے کو بڑھکر عصب مقابل سے ملتا ہے اور اس طرح آپٹک کیازما (optic chiasma = تقاطع بصری) بنتا ہے۔ یہاں اِس عصب کا کچھ حصہ متصالب (decussate) ہوکر مقابل جانب کو چلا جاتا ہے۔ اِس تقاطع میں سے دو اعصاب پیچھے کو بڑھتے ہیں اور تھیلمس (thalamus = عرشہ) اور مڈبرین (midbrain = درمیانی دماغ) سے تعلق پیدا کرتے ہیں۔ آپٹک بلب (بصری بصلہ) سامنے سے مقعر ہوکر ایک پیالہ کی شکل اختیار کرلیتا ہے۔ اسکے نیچے ایک میزاب پیدا ہوتا ہے، جسے کوریائڈل فشر (chorioidal fissure = مشیمیتی شق) کہتے ہیں۔ اس بصری پیالہ کی بیرونی تہ مُلوّن ہوجاتی ہے اور اسے لونی تہ (pigmented layer) کہتے ہیں۔ بصری پیالہ کی اندرونی تہ کے نمو سے ریٹینا (retina = شبکیہ) کی مختلف تہیں بنتی ہیں۔ کوریائڈل فشر (مشیمیتی شق) میں میزوڈرم (میاں اَدمہ) داخل ہوتا ہے، جس سے سنٹرل آرٹری آف دی ریٹینا (central artery of the retina = مرکزی شریان شبکیہ) بنتی ہے۔ یہ شق عموماً غائب ہوجاتا ہے مگر شاذ و نادر باقی بھی رہ جاتا ہے اور اسی وجہ سے بعض اوقات آئرس (iris = قزحیہ) نیچے کو نامکمل رہ جاتا ہے، قزحیہ کی اس نامکمل اور

CC-0. In Public Domain. Gurukul Kangri Collection, Haridwar

Digitized by Arya Samaj Foundation Chennai and eGangotri

ناقص حالت کو کنجینیٹل کولوبوما (congenital coloboma = خلقی شقاق القزحیہ) کہتے ہیں۔ جس طرح پیالۂ بصری، حویصلہ بصری کے سامنے کے حصے کے دبنے سے بنتا ہے، اسی طرح سطحی اکٹوڈرم (بروں اَدمہ) کے دبنے سے ایک گڑھا پیدا ہو کر ایک حویصلہ بنتا ہے اور یہی حویصلہ بالآخر کرسٹلائن لنس (crystalline lens = عدسۂ بلوری) بنجاتا ہے۔ یہ حویصلہ اپنے مبدائی اکٹوڈرم (بروں اَدمہ) سے ایک کہفہ کے ذریعہ علٰحدہ ہو جاتا ہے جو ایک سیال سے بھر جاتا ہے اور جسے اکوئیس چیمبر (aqueous chamber = خزانۂ آبی) کہتے ہیں۔ بصری پیالے کی کوریں، عدسی حویصلہ پر متراکب ہو جاتی ہیں اور پارس آرٹیکا ریٹینائی

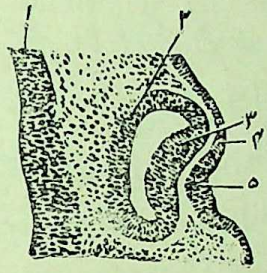

شکل ۴۷۔ ۹ ملی میٹر کے خنزیری جنین کی آنکھ۔

۱۔ پیش دماغ (Forebrain)، ۲۔ لونی تہ (Pigment layer)، ۳۔ شبکی تہ (Retinal layer)، ۴۔ بروں اَدمہ (Ectoderm)، ۵۔ مبادئی عدسہ (Rudiment of lens)۔

(pars iridica retinæ = جزو قزحی شبکی) بناتی ہیں۔ عدسہ اور بصری پیالہ کے مابین جو خلیے واقع ہوتے ہیں وہ وٹریئس ہیومر (vitreous humour = رطوبتِ زجاجی) بنجاتے ہیں۔ رطوبتِ زجاجی ایک جھلی میں ملفوف ہوتی ہے، جسے ہیالائڈ ممبرین (hyaloid membrane = غشائے زجاجی) کہتے ہیں۔ اس غشاء میں ایک قنال واقع ہوتی ہے جس میں سے سنٹرل آرٹری آف دی ریٹینا (central artery of the retina = مرکزی شبکی شریان) گذرتی ہے اور عدسہ کے غلاف کو دموی رسد پہنچاتی ہے۔ بالآخر یہ شریان غائب ہو جاتی ہے، لیکن قنال باقی رہ جاتی ہے جسے ہیالائڈ کنال

CC-0. In Public Domain. Gurukul Kangri Collection, Haridwar

Digitized by Arya Samaj Foundation Chennai and eGangotri

(hyaloid canal= زجاجی کنال) کہتے ہیں۔ بصری پیالہ کے حصاری میزوڈرم (میان ادمہ) سے کرۂ چشم کے بیرونی غلاف، یعنے سکلیراٹک (sclerotic= صلبیتی) اور کورائڈ (choroid= مشیمیتی) بنتے ہیں۔

اکٹوڈرم (دروں ادمہ) کے نیچے اور اوپر انغماد کی وجہ سے پپوٹے (eyelids= اجفان) بنتے ہیں۔ خود یہ انغماد کنجنکٹائوا (conjuctiva= ملتحمہ) اور فارنکس (fornix= قبوہ یا قوسیہ) بناتا ہے۔ ابتدائً پپوٹے (اجفان) کنجنکٹائوا (ملتحمہ) سے چسپاں ہوتے ہیں، لیکن چھٹے مہینے کے قریب جدا ہوجاتے ہیں۔

لیکریمل گلانڈز (lacrimal glands= غدد دمعیہ) بالائی فورنکس (fornix= قوسیہ) سے ٹھوس شگوفوں کی شکل میں نمودار ہوتے ہیں۔ یہ شگوفے دو گروہوں، یعنے بالائی گروہ اور زیرین گروہ، میں منقسم ہوجاتے ہیں اور ازاں بعد کھوکھلے ہوکر غدد بنجاتے ہیں۔ لیکریمل سیک اور ڈکٹ (تاچہ دمعی و قنات دمعی) کا نمو اس اکٹوڈرم (بروں ادمہ) سے اس فجوہ میں ہوتا ہے، جو نمو پذیر چہرہ کے لیٹرل نیزل پروسس (جانبی انفی زائدہ) اور میکزلری پروسس (فکی زائدہ) کے درمیان واقع ہے۔

کان (اُذن)

(EAR)

اُذن داخلی پہلے برانکیل کلفٹ (درز خیشومی) کے اوپر، ہائنڈ برین (پس دماغ) پر، ایک دبازت کی شکل میں پیدا ہوتا ہے، جسے آڈیٹری پلیٹ (auditory plate= صحفۂ سمعی) کہتے ہیں۔ اس صحفہ میں ایک گڑھا نمودار ہوتا ہے جسے آڈیٹری پٹ auditory pit= نشیب سمعی) کہتے ہیں۔ یہ نشیب عمیق ہوکر ایک حویصلہ بنجاتا ہے جسے آڈیٹری ویسیکل یا اوٹوسسٹ (auditory vesicle or otocyst= سمعی حویصلہ یا سمعی دُویرہ) کہتے ہیں یہ لیبرنتھ (labyrinth= تیہ) کا درحلہ بناتا ہے۔ اوٹوسسٹ (سمعی حویصلہ) اکٹوڈرم (بروں ادمہ) سے بہت جلد علیحدہ ہوجاتا ہے اور اس میں متعدد عطفے نمودار ہوتے ہیں جو ممبرینس لیبرنتھ (تیہ غشائی) کے مختلف حصے بنتے ہیں۔ ایک

CC-0. In Public Domain. Gurukul Kangri Collection, Haridwar

Digitized by Arya Samaj Foundation Chennai and eGangotri

درمیانی عطفہ سیکس انڈولمفاٹکس (saccus endolymphaticus = دروں ملفی تاچک) بنتا ہے۔ اسکے سامنے سے ایک اور عطفہ لمبا ہو کر پیچدار ہو جاتا ہے اور کوکلیا (cochlea = حلزونہ) یا آلہ سمعی (auditory apparatus) بنتا ہے۔ اس حویصلہ کا قربی سرا سکڑ کر کنالس ری یونیئن (canalis reunion = متحد قنال) بنتا ہے، اور پچھلے حصے سے سیمی سرکولر کنالز (semicircular canals = نیم کروی قنالیں) نمو پاتی ہیں۔ یہ وہ اعضا ہیں جو توازن (equilibrium) قائم رکھنے میں ممد ہوتے ہیں۔ خود حویصلہ دہلیز (vestibule) اور تاچک

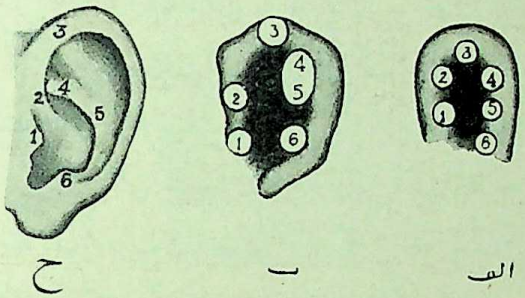

شکل ۷۵۔ اذین کے مدارج نمو (بہ تتبع ہز)۔

۱۔۲۔۳۔۴۔۵۔۶۔ تکوین پذیر درنے۔

۱۔ تیسیہ (Tragus)، ۲۔ ساق گوش پیچہ (Crus helix)، ۳۔ گوش پیچہ (Helix)

۴۔۵۔ ضد گوش پیچہ (Antihelix)، ۶۔ ضد تیسیہ (Antitragus)۔

(saccule) بنتا ہے۔

آٹوسسٹ (سمعی حویصلہ) اور اس کے عطفوں کے اطراف و اکناف کا میزوڈرم (میان ادمہ) غضروفی بنکر استخوانی ہو جاتا ہے۔ عصبی خلیے، جو سیائنل گینگلیا (شوکی عقود) کے مماثل ہوتے ہیں، یا نوزوکریسٹ (عرف عصبی) سے نمو پاتے ہیں یا خود آٹوسسٹ (سمعی حویصلہ) سے ماخوذ ہوتے ہیں، اپنے ریشے ایک طرف وسٹیبول (vestibule = دہلیز) اور کوکلیا (cochlea = حلزونہ)، اور دوسری طرف ہائنڈبرین (پس دماغ) کو پہنچاتے ہیں اور یہ ریشے آپس میں ملکر آڈیٹری نرو (auditory nerve = عصب سمعی) بناتے ہیں۔

CC-0. In Public Domain. Gurukul Kangri Collection, Haridwar

Digitized by Arya Samaj Foundation Chennai and eGangotri

اکسٹرنل آڈیٹری میٹئس (External Auditory Meatus = بیرونی سمعی منفذ) پہلے خیشومی شقاق (first branchial cleft) سے بنتا ہے یہ شقاق پہلی (چانوی) اور دوسری (لامی) محرابوں کے درمیان واقع ہے اور ایک قیف نما زائدہ کی طرح اندر کی طرف داخل ہوتا ہے، اور پرائمری میٹئس (primary meatus = اولی منفذ) بناتا ہے۔ اس میں سے ایک ٹھوس ایپیڈرمک پلگ (epidermic plug = برادمی صمام) بڑھ کر اندر ٹیوبوٹمپینک رسس (انبوبی طبلی گوشہ) کے نیچے وسعت پذیر ہوتا ہے۔ یہ صمام کھوکھلا ہو کر سکنڈری میٹئس (ثانوی منفذ) بنتا ہے۔ اس صمام کی عمیق ترین تہ ٹمپینک ممبرین (tympanic membrane = غشاء طبلی) کی بیرونی تہ بنتی ہے۔ اس غشاء کی درمیانی یا لیفی تہ میزوڈرم (میان ادمہ) سے بنتی ہے، جو بیرونی تہ اور ٹیوبوٹمپینک رسس (tubotympanic recess = انبوبی طبلی گوشہ) کے درمیان داخل ہو جاتا ہے۔ اس کی اندرونی تہ ٹیوبوٹمپینک رسس (انبوبی طبلی گوشہ) کے خلیوں سے بنتی ہے۔

آریکل (auricle = اُذین) چھ درنوں (tubercles) سے بنتا ہے، جو پہلے خیشومی شقاق کے گرد پیدا ہوتے ہیں۔ پہلا درنہ ٹریگس (tragus = تیسیہ یا وتد الاذن) بنتا ہے، دوسرا درنہ کرس ہیلکس (crus helix = ساق گوش پیچہ)، تیسرا درنہ آریکیولر فولڈ (auricular fold = اُذینی دہراؤ) میں داخل ہوتا ہے اور یہ دونوں ہیلکس (helix = گوش پیچہ) بنتے ہیں۔ چوتھا اور پانچواں درنہ انٹی ہیلکس (antihelix = ضد گوش پیچہ)، اور چھٹا درنہ انٹی ٹریگس (antitragus = عمود الاذن) بنتا ہے۔ لوبیول (بن گوش) کا نمو بعد میں علحدہ طور پر ہوتا ہے۔

فریزر (Frazer) کی تحقیقات سے معلوم ہوتا ہے کہ ٹمپینک کیویٹی (tympanic cavity = کہفۂ طبلی) اور آڈیٹری ٹیوب (auditory tube = انبوبۂ سمعی) اس گوشہ (recess) سے پیدا ہوتے ہیں جو پہلی اور دوسری خیشومی محرابوں کے درمیان اندر کی طرف واقع ہوتا ہے، اور جسے ٹیوبوٹمپینک رسس (tubotympanic = انبوبی طبلی گوشہ) کہتے ہیں۔ اس گوشہ کا فرش (floor) پہلی اور دوسری خیشومی محرابوں اور پہلی اور دوسری خیشومی جیبوں سے بنتا ہے۔ اندرون گوش کے استخوانے (ossicles) پہلی اور دوسری محرابوں کے عضروفوں سے نمو پاتے ہیں، کیونکہ میلیئس (malleus = مطرقہ) اور

CC-0. In Public Domain. Gurukul Kangri Collection, Haridwar

Digitized by Arya Samaj Foundation Chennai and eGangotri

انکس (incus = سندانی) پہلی (چانوی) محراب سے بنتے ہیں اور سٹیپس (stapes = رکاب) کا نو دوسری (لامی) محراب سے ہوتا ہے۔ یہ اسٹیپز سے اندر کی جانب لیبرنتھ (تیہ) سے بذریعہ سٹیپس (stapes = رکاب) ملحق ہوتے ہیں، اور جانبًا ٹمپنک ممبرین (غشاء طبلی) سے بذریعہ میلیئس (مطرقہ) تعلق پیدا کرتے ہیں، اور ان دونوں کے درمیان

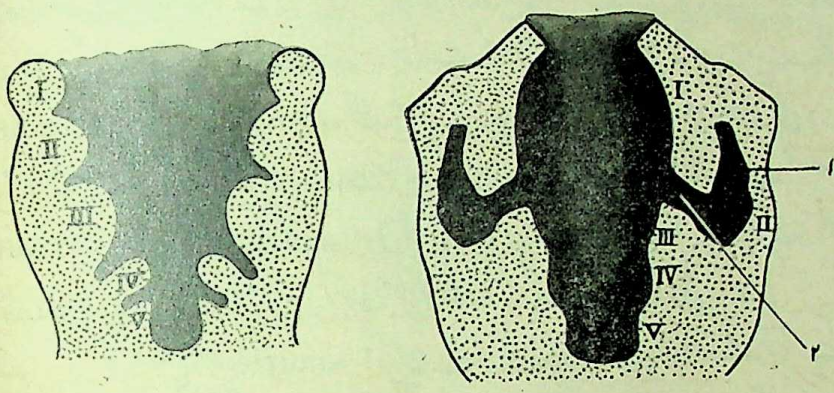

شکل ۶۷۔ یوسٹیکی انبوبہ اور طبل کا نمونہ (بہ تتبع فریزر)۔
V-IV-III-II-I ۔ حشائی محرابیں۔
۱۔ طبل (Tympanum) ۲۔ انبوبہ سمعی (Auditory tube)۔

انکس (سندان) واقع ہے۔ خود ٹمپنک ممبرین (غشاء طبلی) ٹیوبو ٹمپنک رِسس (انبوبی طبلی گوشہ) کے فرش (floor) سے بنتا ہے۔

CC-0. In Public Domain. Gurukul Kangri Collection, Haridwar

Digitized by Arya Samaj Foundation Chennai and eGangotri

نظام کرومیفینی

(CHROMAFFIN SYSTEM)

اس کا ذکر ہو چکا ہے کہ انبوبۂ عصبی اکٹوڈرم (دروں ادمہ) کی وسطی ظہری دبازت کے ایک میزاب سے پیدا ہوتا ہے اور بعدہٗ میزوڈرم (میاں ادمہ) میں سما جاتا ہے۔ لیکن ان دونوں (یعنے بروں ادمہ اور انبوبۂ عصبی) کے مابین خلیوں کا ایک گروہ نمو پاتا ہے، جسے نیورل کریسٹ (neural crest = عرف عصبی) کہتے ہیں۔ یہ خلیے دونوں جانب سے ہجرت کرتے ہوئے آگے بڑھتے ہیں اور انبوبۂ عصبی سے قطع تعلق کر کے ایک قلیل مدت تک علٰحدہ رہتے ہیں۔ ان خلیوں کا ظہری حصہ سپائنل اور سریبرل گینگلیا (spinal and cerebral ganglia = شوکی اور دماغی عقود) بناتا ہے اور باقی بطنی حصہ سمپتھو کرومیفین سیلز (sympathochromaffin cells = مشارکی کرومیفینی خلیات) بناتا ہے۔ یہ حصہ بعد میں پھر ایک اندرونی حصہ میں جسے سمپتھیٹک سلز (مشارکی خلیات) کہتے ہیں، اور ایک بیرونی حصہ میں، جسے کرومیفین سلز (کرومیفینی خلیات) کہتے ہیں، تقسیم ہو جاتا ہے۔ سمپتھیٹک سلز (مشارکی خلیات) صغیر الجثہ ہوتے ہیں اور کرومیفین سل ماس (کرومیفینی مجموعۂ خلایا) سے علٰحدہ ہو کر اورطہ کے پہلو میں ہجرت کر جاتے ہیں اور یہاں پر یہ سمپتھیٹک ٹرنک (مشارکی تنہ) کے گینگلیا (عقود) بنتے ہیں۔

کرومافینی خلیے کبیر الجثہ ہوتے ہیں اور ان سے پارا گینگلیا (paraganglia = نزد عقود) کیراٹڈ بوڈیز (carotid bodies = اجسامِ ساقی)، ایورٹک بوڈیز (aortic bodies = اجسامِ اورطی)، کوکسیجیل باڈی (coccygeal body = جسم عصعص) اور سپرارینل گلانڈ (suprarenal gland = فوق الکلوی غدہ) کا میڈلا (medulla = لُب) بنتا ہے۔

CC-0. In Public Domain. Gurukul Kangri Collection, Haridwar

Digitized by Arya Samaj Foundation Chennai and eGangotri

پاراگینگلیا (نزد عقود) سمپتھیٹک ٹرنک (مشارکی تنہ) اور پلیکسس (ضفیرہ) سے ائتلاف رکھتے ہیں۔ کیراٹڈ باڈی (جسم سباتی) کامن کراٹڈ (مشترک سباتی) شریان کے

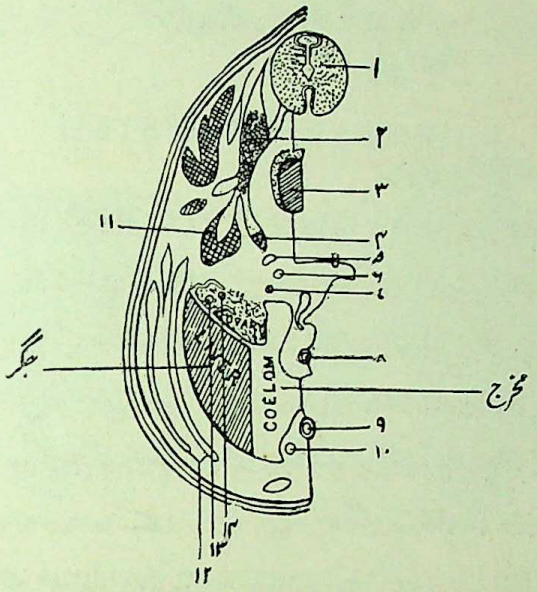

شکل ۷۷۔ تقریباً نو ہفتے کے انسانی جنین کی عرضی تراش (زیگلر کے ایک نمونہ سے یہ تتبع کیبل)۔

۱۔ نخاع شوکی (Medulla spinalis)، ۲۔ شوکی عقدہ (Spinal ganglion)، ۳۔ حبل ظہری (Notochord) ۴۔ مشارکی عقدہ (Sympathetic ganglion)، ۵۔ ورید اجوف تحتانی (Inferior vena cava) ۶۔ مشترک حرقفی شریان (Common iliac artery)، ۷۔ حالب (Ureter)، ۸۔ معاء (Intestine)، ۹۔ مثانہ (Bladder)، ۱۰۔ سرّی شریان (Umbilical artery)، ۱۱۔ کرومیفینی خلیے (Chromaffin cells)، ۱۲۔ شکمی عضلات (Abdominal muscles)، ۱۳۔ قناۃ ولفی (Wolffian duct)، ۱۴۔ قناۃ میولری (Mullerian duct)۔

مقام انقسام (دوشاخہ) پر واقع ہے۔ کاکسیجیل باڈی (جسم عُصعُصی) کاکسکس (عُصعُص) کی نوک کے سامنے مڈل سیکرل (وسطی عجزی) شریان کے شاخوں کے درمیان واقع ہوتا ہے۔

CC-0. In Public Domain. Gurukul Kangri Collection, Haridwar

Digitized by Arya Samaj Foundation Chennai and eGangotri

فوق الکلوی غدہ (سپرارینل گلانڈ)

(SUPRARENAL GLAND)

اس غدہ کا ایک قشری (cortical) حصہ اور ایک لبی (medullary) حصہ ہوتا ہے۔ اس کا قشرہ (cortex) سیلومک اپی تھیلیم (سیلومی سرحلمہ) کے میزوڈرم (میاں ادمہ) سے ماخوذ ہوتا ہے۔ میزونفروس (میاں گردہ) اور مسنٹری (ماساریقا) کے مابین اس سیلومی سرحلمہ کی دبازت سے ایک جید (ridge) پیدا ہوتی ہے، جسے سوپرارینل رج (فوق الکلوی جید) کہتے ہیں۔ اس کے خلیے بذریعہ تکاثر نمو پاتے ہیں اور جید سے علیحدہ ہو جاتے ہیں۔ اس اثناء میں کرومافینی خلیے، جو اس غدہ کا لب بنتے ہیں، ہجرت کر کے ان خلیوں میں سما جاتے ہیں اور انکے ساتھ ممزوج ہو جاتے ہیں۔

فوق الکلوی غدہ جنین میں مقابلۃً بہت بڑا ہوا کرتا ہے اور معلوم ہوتا ہے کہ اس سے جنین کے نمو میں معتدبہ مدد حاصل ہوتی ہے۔ جیسا کہ تذکرہ کیا گیا ہے اس کو رسد پہنچانے والی تین شریانیں براہ راست اورطہ سے نکلتی ہیں۔ یہ اس امر پر دلالت ہے کہ جنینی نمو میں اس غدہ کو خاص اہمیت حاصل ہے۔

ایلاز موبرانکس (elasmorbranchs = مرن الخیشوم حیوانات) میں اس غدہ کے قشری اور لبی حصے، دونوں بالکل علیحدہ ہوا کرتے ہیں۔ مینڈک میں یہ حصے ایک دوسرے سے متصل ہوتے ہیں، مگر پستانی حیوانات (mammals) میں کرومافینی خلیے قشرہ میں داخل ہو کر ممزوج ہو جاتے ہیں۔

مختلف زمانوں میں مضغہ اور جنین کے حالات

عموماً بیضہ (ovum) یوٹرائن ٹیوب (uterine tube = رحم کی نالی) میں تخصیب پاتا ہے اور اس نالی میں سے گذر کر رحم تک پہنچتے ہوئے (یہ تقریباً ایک ہفتہ کے اندر ہی ہوتا ہے) بیضہ میں انقطاع (segmentation) واقع ہو جاتا ہے۔ سب سے کم عمر کا مضغہ ہائڈلبرگ (Heidelberg) کے ماہر ملر نے ۱۹۱۳ء میں دریافت کیا ہے

CC-0. In Public Domain. Gurukul Kangri Collection, Haridwar

Digitized by Arya Samaj Foundation Chennai and eGangotri

جس کی عمر دس یا گیارہ دن کی متعین کی گئی ہے۔ یہ مضغہ رحم میں پیوست ہو چکا تھا اور اس میں پرمیٹو میزوڈرم (primitive mesoderm = اولین میاں ادمہ) کا نمو ہو چکا تھا، ٹروفو بلاسٹ (trophoblast = غذائی ناہض) موجود تھا لیکن کوریونک ولائی (chorionic villi = سلوی خملات) کا وجود نہ تھا اور اندرونی خلوی تودہ (inner cell-mass) میں تفریق نہیں واقع ہوئی تھی۔

ٹیچر (Teacher) نے چودہ دن کے مضغہ کو بہت باریکی سے بیان کیا ہے،

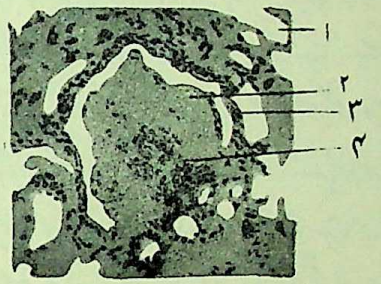

شکل ۷۸۔ بیضۂ ملر (MILLER'S OVUM) (بہ تتبع اسٹریٹر)۔
۱۔ رحمی غدد (Uterine glands)، ۲۔ ابتدائی میاں ادمہ (Primary mesoderm)، ۳۔ غذائی ناہض (Trophoblast)، ۴۔ جنینی رقبہ (Embryonic area)۔

جس میں ٹروفوبلاسٹ (trophoblast = غذائی ناہض) کے دونوں حصے یعنے سنسیٹیو ٹروفو بلاسٹ (syncytiotrophoblast = ممزوج خلوی غذائی ناہض) اور سائٹوٹروفوبلاسٹ (cytotrophoblast = خلیہ پرور ناہض) صاف نمایاں تھے۔ امنیاٹک کیویٹی (amniotic cavity = انفسی کہفہ) اور آرکنٹیرون (archenteron = اولین معاء) اچھی طرح نمو پا چکے تھے۔

تیسرے ہفتہ کا مضغہ جسامت میں سر سے کولے تک ۹ ملی میٹر کا ہوا کرتا ہے۔ اس کی امبریونک ڈسک (embryonic disc = جنینی قرص) مع پرمیٹو سٹریک (primitive streak = اولین دھاری) اور نیورل گروو (neural groove = میزاب عصبی)

CC-0. In Public Domain. Gurukul Kangri Collection, Haridwar

Digitized by Arya Samaj Foundation Chennai and eGangotri

کے موجود ہوتی ہے۔ ایکسٹرا امبریونک سیلوم (extra-embryonic cœlom= خارج الجنین فراغہ) پایا جاتا ہے، اور النٹائی (allantoi= کلمیہ) نمایاں ہوتا ہے۔ یوک سک (yolk sac= تاچہ زردی) پر بلڈ آئیلینڈز (blood islands= دموی جزیرے) پیدا ہوتے ہیں۔

چار ہفتہ کا مضغہ سر سے کولہے تک ۵ء۲ ملی میٹر طول کا ہوا کرتا ہے۔ نیورل گروو (میزاب عصبی) انبوبہ (نیورل ٹیوب) بن جاتا ہے۔ سوماٹس (somites= قطعات بدنیہ)

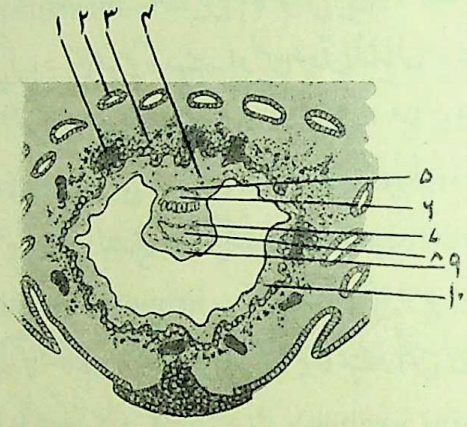

شکل ۷۹-۱ء۹ ملی میٹر کے ایک انسانی جفتہ کی شکل۔ یہ رحمی مخاطیہ میں گڑا ہوا ہے (بہ تتبع پیٹر)۔

۱۔ مادری عروق (Maternal vessels)، ۲۔ رحمی غدد (Uterine glands)، ۳۔ غذائی ناہض (Trophoblast)، ۴۔ ساق جسم (Bodystalk)، ۵۔ برون آدمہ (Ectroderm)، ۶۔ انفسی کہفہ (Amniotic cavity)، ۷۔ درون آدمہ (Ectoderm)، ۸۔ مبدء معا (Archenteron)، ۹۔ ابتدائی میان آدمہ (Primary mesoderm)۔

ظاہر ہوتے ہیں۔ بھنچاؤ کے ذریعہ تاچہ زردی علیحدہ ہوتا ہے۔ برانکیل آرچز (branchial arches= خیشومی محرابیں) نمودار ہوتی ہیں مینڈیبولر (mandibular= چانوی) اور میکزلری (maxillary= فکی) زائدے نمایاں ہوتے ہیں۔ بکو فرنجیل ممبرین

CC-0. In Public Domain. Gurukul Kangri Collection, Haridwar

Digitized by Arya Samaj Foundation Chennai and eGangotri

(bucco-pharyngeal membrane=خدی بلعومی غشاء) پھٹ جاتی ہے۔ فرنجیل پاؤچیز (pharyngeal pouches=بلعومی جیبیں) صاف طور سے دکھائی دیتی ہیں۔ تھائرائڈ بڈ (thyroid bud=درقی شگوفہ) کا ظہور ہوتا ہے۔ آنت نمو پاتی ہے معدہ کا اُبھار نمایاں ہوتا ہے۔ جگر کے شگوفے (liver buds) ظاہر ہوتے ہیں۔ میزاب تنفس (respiratory groove) نمو پاتا ہے۔ امبریونک سیلوم (embryonic cœlom= جنینی فراغہ) اور سیپٹم ٹرانسورسم (septum transversum=فاصل مستعرض) موجود ہوتے ہیں۔ میسنٹری (mesentery=ماساریق) کا نمو عمل میں آتا ہے۔ پرونفراس (pronephros=پیش گردہ) کا نمو ہوتا ہے۔ اولین عروق نمایاں ہوتے ہیں۔ انبوبات قلبی (heart tubes) آپس میں ممزوج ہوتے ہیں۔ میزوڈرم (میاں اُدمہ) کے قطعات اور سکلیروٹومز (sclerotomes=صلبی قطعات) رونما ہوتے ہیں۔ نوٹوکارڈ (notochord= حبل ظہری) خوب نمایاں ہوتا ہے۔ بصری اور سمعی صحفے (optic & auditory plates) اور اکاؤسٹک گنگلیا (acoustic ganglia=سمعی عقود) نمودار ہوتے ہیں۔

پانچویں ہفتہ کا مضغہ تقریباً ۵ ملی میٹر لمبا ہوتا ہے۔ اُس کے جوارحی شگوفے (limb-buds) تمیز کئے جاسکتے ہیں۔ خیشومی محرابیں (branchial arches) مکمل ہوتی ہیں اور لسانی شگوفہ (tongue bud) اور راتھکے کی جیب (Rathke's pouch) موجود ہوتی ہے۔ مری (œsophagus) چھوٹی سی اور معدہ دوک نما (spindle-shaped) ہوتا ہے۔ آنت انبوبی شکل کی ہوتی ہے۔ کبدی شگوفہ (liver bud) مرارہ (gall-bladder) اور لبلبی شگوفے (pancreatic buds) ظاہر ہوتے ہیں۔ قصبۃ الریہ (trachea) اور ممزوج ریوی شگوفے (paired lung buds) نمایاں ہوتے ہیں۔ سیلوم (فراغہ) مسلسل ہوتا ہے ظہری ماساریق (dorsal mesentery) وسطی ہوجاتی ہے۔ درجک ثربی (omental bursa) کے نشانات ظاہر ہوجاتے ہیں۔ پیش گردہ (pronephros) انحطاط پذیر ہوتا ہے۔ میاں گردہ (mesonephros) کے انبیبات تکوین پاتے ہیں۔ ظہری اورطی (dorsal aortæ) ممزوج ہوجاتے ہیں۔ قلبی انبوبہ (heart tube) میں تفریق پائی جاتی ہے۔ میاں اُدمہ کے قطعات (mesodermal segments) مکمل طور پر تکوین یافتہ ہوتے ہیں۔ تکوین عظام یعنے ہڈیوں کے بننے کے لئے

CC-0. In Public Domain. Gurukul Kangri Collection, Haridwar

Digitized by Arya Samaj Foundation Chennai and eGangotri

میزوڈرم (میاں اُدمہ) میں تکثیف (condensation) واقع ہوتی ہے۔ دماغی حویصلات (brain vesicles) اور دماغی تعریجات (flexures) اعصاب اور عقود (ganglia) دورانِ تکوین میں پائے جاتے ہیں۔ عدسۂ چشم (optic lens) نمو پذیر ہوتا ہے اور اذنی دُویرہ (otocyst) تکوین یافتہ ہوتا ہے۔ شمی صحفے (olfactory plates) دوران تکوین میں ہوتے ہیں۔ اولی پستانی حید (primary mammary ridge) ظاہر ہوتی ہے۔ دوسری حشائی محراب (visceral arch) بیش بالیدہ ہوتی ہے اور بڑھ کر دوسری محرابوں کو ڈھانک لیتی ہے اسکو اوپر کیولیشن (operculation = طباقیت) کہتے ہیں۔

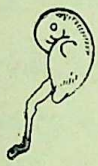

شکل ۸۰۔ تقریباً ۶ ہفتہ کا ۱۱ ملی میٹر لمبا مضغہ ٹھٹھرا ہوا۔

چھٹے ہفتے میں سر سے کولے تک کا طول ۱۱ ملی میٹر ہوتا ہے۔ نکفی اور تحت الفکی شگوفے (parotid & submaxillary buds) نمودار ہوتے ہیں۔ غدہ تیموسیہ (thymus) اور درقی لسانی قنات (thyroglossal duct) دونوں موجود ہوتے ہیں۔ معدہ کی تدویر (rotation) واقع ہوتی ہے۔ آنت لمبی اور چنبردار (looped) ہوتی ہے سیکم (cœcum = اعور) نمودار ہوتا ہے۔ ریوی لختے (pulmonary lobes)، شعبات (bronchi) اور پلیورائی تامُوری (pleuropericardial) اور پلیورائی باریطونی (pleuroperitoneal) غشائیں بنجاتی ہیں اور ان کہفوں کے درمیان کا فاصل جزء قائم ہوجاتا ہے۔ بعد گردہ (metanephros) ظاہر ہوتا ہے۔ مولدہ (gonad) اور تناسلی درنہ (genital tubercle) نمایاں ہوتے ہیں۔ قناتِ میولر (Mullerian duct) اور بولی مستقیمی فاصل (urorectal septum) پیدا ہوجاتے ہیں۔ اورطی محرابیں اور ویٹلائن وینز (vitelline veins = زردینی اوردہ) اور اولین اوردہ

CC-0. In Public Domain. Gurukul Kangri Collection, Haridwar

Digitized by Arya Samaj Foundation Chennai and eGangotri

(primitive veins) موجود ہوتی ہیں۔ ایٹریم (atrium = اوتاق) اور وینٹریکل (ventricle) ایک فاصل کے ذریعہ جدا ہو جاتے ہیں۔ مراکز تغضرف (chondrification centres) اور عضلی قطعات نمودار ہو جاتے ہیں۔ پانچ دماغی حویصلات (brain vesicles) اور بطینی (ependymal)، عبائی (mantle) اور حاشیئی (marginal) تہوں کا ظہور ہوتا ہے۔ مشارکی عقود (sympathetic ganglia) بن جاتے ہیں۔ فوق الکلوی قشرہ (suprarenal cortex) ظاہر ہوتا ہے اور اعضائے حواس (sense organs) کا نمو ترقی پذیر ہوتا ہے۔

ساتویں ہفتے میں سر سے کولے تک کا طول ۱۰ ملی میٹر ہوتا ہے۔ چہرہ بن جاتا ہے اور تعظمی مرکز (ossific centre) بننا شروع ہوتے ہیں۔ معدہ اپنی آخری شکل اختیار کر لیتا ہے۔ معائی چنبر حبل سری کے اندر مفتوق ہو جاتے ہیں اور معاء مستقیم (rectum) جدا ہو جاتی ہے۔ حنجرہ (larynx) برمزمار (epiglottis) اور قصبیتی غضروف (tracheal cartilage) موجود ہوتے ہیں۔ صدفات (conchæ) کا ظہور ہوتا ہے۔ پیش گردے (mesonephros) انحطاط یافتہ ہو جاتے ہیں اور بعد گردے (metanephros) کی نالیاں بن جاتی ہیں۔ اجوف نازل (inferior vena cava) بننا شروع ہوتا ہے۔ طحالی شگوفہ (spleen bud) ظاہر ہو جاتا ہے اور عضلات متفرق ہو جاتے ہیں۔ پستانی دبازتیں (mammary thickenings) محدود المقام ہو جاتی ہیں اور دماغی نیم کرے نمو یافتہ ہوتے ہیں۔ فوق الکلوی لب (suprarenal medulla) متفرق ہو جاتا ہے۔ پپوٹے (eyelids) بن جاتے ہیں اور اعضاء حواس (sense-organs) کے نمو میں مزید ترقی ہوتی ہے۔

آٹھویں ہفتے میں سر سے کولے تک کا طول ۲۵ ملی میٹر ہوتا ہے۔ چہرہ ناک اور کان بنتے ہیں اور انگلیوں کے آثار پیدا ہو جاتے ہیں۔ سمعی انبوبہ (auditory tube) کہفہ طبلی (tympanic cavity) اور لوزتین (tonsils) کا تفرق ظاہر ہوتا ہے۔ زائدہ (appendix) کے آثار ظاہر ہوتے ہیں پلیورا اور کہفہ باریطونی (pleural and peritoneal cavity) جدا جدا نظر آتے ہیں اور ڈایافرام کا نمو مکمل ہو کر وہ نیچے اتر آتا ہے۔ مثانہ (bladder) واضح طور پر علیحدہ ہو جاتا ہے اور خصیتین (testes) اور مبیض (ovary) ممیز ہوتے ہیں۔ عروق دمویہ (blood vessels) کے بڑے تنے بن جاتے ہیں اور ابتدائی لیفی تاگے

CC-0. In Public Domain. Gurukul Kangri Collection, Haridwar

Digitized by Arya Samaj Foundation Chennai and eGangotri

(primitive lymph sacs) نمو پاتے ہیں۔ غضروف میں مرکز تعظم ظاہر ہوتے ہیں عضلات واضح طور پر متعین ہو جاتے ہیں اور مضغہ جنین بن جاتا ہے۔

تیسرے مہینہ میں جنین کا طول سر سے ایڑی تک ۱۰ سنٹی میٹر ہو جاتا ہے۔ جنین کا سر سیدھا ہو جاتا ہے۔ انگلیوں میں ناخن پیدا ہو جاتے ہیں اور اعضائے تناسل ممیز ہو جاتے ہیں۔ غدہ قدامیہ (prostate) منوی حویصلات (seminal vesicles) اور لمفی (lymphatic) عروق ظاہر ہوتے ہیں۔ دماغ اور حبل شوکی نمو یافتہ ہوتے ہیں۔ پپوٹے باہم ملجاتے ہیں اور سُرّی فتق (umbilical hernia) کی ترجیع (reduction) واقع ہوتی ہے۔

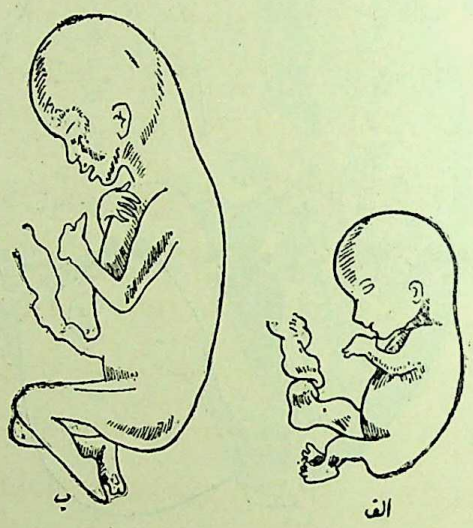

شکل ۸۱ - الف - تقریباً ۹ ہفتہ کا ۴۰ ملی میٹر لمبا جنین۔
ب - تقریباً ۱۱ ہفتہ کا ۸۰ ملی میٹر لمبا جنین۔

چوتھے مہینہ میں سر سے ایڑی تک کا طول تقریباً ۲۰ سنٹی میٹر تک پہنچ جاتا ہے۔ جسم پر زغب (lanugo) نمودار ہوتا ہے۔

پانچویں مہینے میں سر سے ایڑی تک کا طول ۲۵ سنٹی میٹر ہوتا ہے۔ جنین حرکت کرنے لگتا ہے اُنکے سر پر بال اُگ آتے ہیں اور دمام جبنی (vernix caseosa) موجود ہوتا ہے۔

CC-0. In Public Domain. Gurukul Kangri Collection, Haridwar

Digitized by Arya Samaj Foundation Chennai and eGangotri

چھٹے مہینے میں سر سے ایڑی تک کا طول ۳۲ سنٹی میٹر ہوتا ہے۔ جنین کا وزن تقریباً ایک کلوگرام ہوتا ہے۔ خصیتین اربی قنال (inguinal canal) میں اُتر آتے ہیں۔ اعور (cæcum) حرقفی حفرہ (iliac fossa) سے نیچے اُتر آتا ہے اور دماغی شقاقات (cerebral fissures) نمو یافتہ ہوتے ہیں۔

ساتویں مہینے میں سر سے ایڑی تک کا طول ۳۷ سنٹی میٹر اور جنین کا وزن ۱½

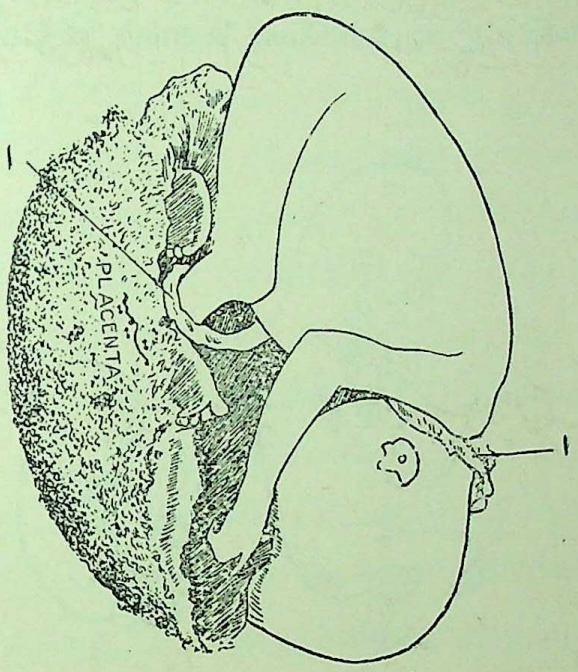

شکل ۸۲۔ تقریباً چوتھے مہینہ کا جنین اپنی قدرتی وضع میں۔ اسکی گردن کے گرد حبلِ سُری (نال) لپٹی ہوئی ہے، جیسا کہ بعض اوقات ہوا کرتا ہے۔

(۱) حبل سُری (نال) (Umbilical cord)۔

کلوگرام ہو جاتا ہے۔ پپوٹے کھل جاتے ہیں۔

آٹھویں مہینے میں سر سے ایڑی تک کا طول ۴۲ سنٹی میٹر اور جنین کا وزن ۲ کلوگرام

CC-0. In Public Domain. Gurukul Kangri Collection, Haridwar

Digitized by Arya Samaj Foundation Chennai and eGangotri

ہوتا ہے۔ زغب (lanugo) غائب ہونا شروع ہوتا ہے اور زیر جلدی چربی نمودار ہوتی ہے۔

نویں مہینے کے آخر میں سر سے ایڑی تک کا طول ۵۰ سنٹی میٹر اور جنین کا وزن ۳ کلوگرام ہوجاتا ہے۔ زغب (lanugo) تقریباً تمام تر غائب ہوجاتا ہے۔ ناف جسم کے وسط میں آجاتی ہے اور خصیتین صفن (scrotum) کے اندر آجاتے ہیں۔

مندرجۂ بالا بیان کے مطابق مضغہ اور جنین کے طول اور وزن کی جدول حسب ذیل ہے۔

۳ ہفتہ کے مضغہ کا طول	۱ ½	ملی میٹر		قمۃ الراس سے کولے تک
۴ 〃	〃	۲٫۵	〃	〃 〃
۵ 〃	〃	۵	〃	〃 〃
۶ 〃	〃	۱۱	〃	〃 〃
۷ 〃	〃	۱۷	〃	〃 〃
۸ 〃	〃	۲۵	〃	〃 〃
تیسرے مہینے کے جنین کا طول	۱۰	سنٹی میٹر		قمۃ الراس سے ایڑی تک
چوتھے 〃	〃	۲۰	〃	〃 〃
پانچویں 〃	〃	۲۵	〃	〃 〃
چھٹے 〃	〃	۳۲	〃	〃 〃 اور وزن ایک کلوگرام ہوتا ہے
ساتویں 〃	〃	۳۷	〃	〃 〃 ۱½ 〃
آٹھویں 〃	〃	۴۲	〃	〃 〃 ۲ 〃
نویں مہینے کے آخر میں	〃	۵۰	〃	〃 〃 ۳ 〃

نمو کی بیقاعدگیاں۔ بعض اوقات مضغہ اور جنین کے نمو میں بہت سی بیقاعدگیاں دیکھنے میں آتی ہیں اور اس کی بیرونی اشکال میں مختلف درجوں کا نقصِ نمو پایا جاتا ہے۔ مثلاً قیفالی خطہ غیر نمو یافتہ ہوتا ہے اور ایک عدیم الدماغ مسخوط (anencephalic monster) (شکل ۸۳) بن جاتا ہے، یا جنین ایک بے شکل تودہ سا ہوتا ہے یا اس کی دیوار شکم نامکمل طور پر مسدود ہوتی ہے (ملاحظہ ہو شکل ۸۴)۔ ایسی حالت کو شقاق البطن

CC-0. In Public Domain. Gurukul Kangri Collection, Haridwar

Digitized by Arya Samaj Foundation Chennai and eGangotri

(gastroschisis) یا بروز السرہ (exomphalos) کہتے ہیں۔

شکل ۸۳۔ عدیم الدماغ مسخوط (anencephalic monster)

توأم (twin) ایک غیر طبعی مظہر ہے اور اس سے بچہ کا ایک سے زائد ہونا مراد ہے۔ ان کی زیادہ سے زیادہ تعداد چھ تک ہوتی ہے۔ دو بیضوں (ova) سے نمو یافتہ

شکل ۸۴۔ حالت شقاق البطن (gastroschisis)۔

توأم ادنیٰ حیوانات کی طرح ایک ہی جھول (litter) سے پیدا ہوتے ہیں۔ حقیقی توأم ایک ہی خلیہ سے نمو پاتے ہیں۔ ایسے توام مچھلیوں وغیرہ میں تجربتہً پیدا کئے جا سکتے ہیں۔

CC-0. In Public Domain. Gurukul Kangri Collection, Haridwar

Digitized by Arya Samaj Foundation Chennai and eGangotri

توأم جدا جدا یا جڑے ہوئے دوہرے مسخوط (double monster) کی شکل کے (شکل ۸۵) ہو سکتے ہیں، اور ان کے جدا جدا جسم سے لیکر پورے جسم کے کامل امتزاج تک مختلف

شکل ۸۵ - ذو راسینی مسخوط (double healed monster) -

مدارج مل سکتے ہیں - غیر مساوی ہونے کی حالت میں بڑے توأم کو خود مرتزق (autosite)

شکل ۸۶ - عجزی سخوطی سلعہ (sacral teratoma) -

اور چھوٹے کو طفیلیہ (parasite) کہتے ہیں - یہ طفیلی حالت اس قدر بڑھی ہوئی ہو سکتی ہے کہ

CC-0. In Public Domain. Gurukul Kangri Collection, Haridwar

Digitized by Arya Samaj Foundation Chennai and eGangotri

ممکن ہے کہ ایک توأم کے اندر دوسرا جنین مشمول ہو۔ ایسی حالت کو سخوطی سلعہ (teratoma) کہتے ہیں۔ شکل ۸۶ میں ایک عجزی سخوطی سلعہ (sacral teratoma) دکھلایا گیا ہے۔

مساوی طور پر جڑے ہوئے توأم میں ممکن ہے کہ اتحاد بالائی حصہ میں ظہری (dorsal) یا جانبی (lateral) یا بطنی (ventral) ہو۔ اسی طرح تحتانی اتحاد ظہری یا جانبی یا بطنی ہو سکتا ہے۔

بعض جڑے ہوئے توأموں میں ایک توأم تو معمولی خود مرتزق (autosite) ہے اور دوسرا نسبتہً چھوٹا اور کم و بیش نامکمل نمو یافتہ طفیلیہ ہوتا ہے۔ ممکن ہے کہ یہ بالائی، یا وسطی، یا تحتانی حصہ میں جڑے ہوئے ہوں۔

صحت نامہ

صفحہ	سطر	غلط	صحیح	صفحہ	سطر	غلط	صحیح
۴۵	۹	لمبلی	طبلی	۱۵۹	۵	باریطونی زائدہ	باریطونی زائدہ کو
۷۱	۱۱	ilium	ileum	″	۱۷	داخلی فتق اربی	مؤرب فتق اربی
۷۴	۹	پیراتھائرائڈ	پیراتھائرائڈ	۱۶۱	۲	تناسلی دلوۃ	تناسلی درنہ
۷۷	۱۳	غدّد	غدہ	۱۶۲	۱۶	(شفتی دہراؤ)	(شفری دہراؤ)
۸۶	۵ و ۷	معدی گوشہ	معائی گوشہ	″	″	شفتِ کبیر	شفرۂ کبیر
۱۰۶	۲۱	غنانچہ	عنانچہ	″	۱۷	شفتین	شفرین
۱۲۸	۲	anastomosis	anastomoses	۱۷۳	۱	خارج الجنین	خارج الجنین
۱۳۰	۱۶	اوددوسرا	اور دوسرا	۱۷۶	۲۵	لیفی تاے	لیفی تاچے

CC-0. In Public Domain. Gurukul Kangri Collection, Haridwar

Digitized by Arya Samaj Foundation Chennai and eGangotri

CC-0. In Public Domain. Gurukul Kangri Collection, Haridwar

Digitized by Arya Samaj Foundation Chennai and eGangotri

Veins,	وریدیں (اوردہ) ، ۱۱۳ - ۱۳۰
of the head,	سرکی ، ۱۳۷
Vellum, anterior medullary,	نقاب لبی، مقدم ، ۱۰۷
Vena advehens,	ورید ایرادی یا ایلاجی ، ۱۳۰ - ۱۳۲
cava inferior,	اجوف تحتانی (نازل) ، ۱۱۶ - ۱۱۷ - ۱۳۰ - ۱۳۳ - ۱۳۷ - ۱۷۶
superior,	فوقانی ، ۱۱۷ - ۱۳۷
revehens,	اصداری یا ارجاعی، ۱۳۰ - ۱۳۳
umbilicalis impar,	سری مجرد ، ۱۱۱ - ۱۳۲ - ۱۴۲
Ventricle,	بطین ، ۹۶ - ۱۱۴ - ۱۱۹ - ۱۴۱ - ۱۷۶
fourth,	چہارم ، ۱۰۸ - ۱۱۰
lateral,	جانبی ، ۱۰۱ - ۱۰۳ - ۱۰۴
third,	سویم ، ۷۸ - ۱۰۲
Vernix, caseosa,	دمام جبنی ، ۵۰ - ۱۷۷
Vertebrae,	فقرات ، ۳۶ - ۵۹
Vertebrates,	فقری حیوانات ، ۱۰۶
Vesalius,	وسالیوس ، ۲
Vesicle,	حویصله ، ۶۶ - ۹۶
germinal,	نابتی ، ۹ - ۱۴
optic,	بصری ، ۱۶۳
seminal,	منوی ، ۱۷۷
Vesicles, brain,	حویصلات ، دماغی ، ۱۷۵ - ۱۷۶
Vessels,	عروق، ۱۱۱
afferent,	درآر یا درآرنده ، ۳۳
blood,	دموی ، ۹۴ - ۱۷۶
capillary,	شعری ، ۸۸ - ۹۴ - ۱۱۱
efferent,	برآرنده ، ۳۳
umbilical,	سری، ۲۸ - ۳۰ - ۱۱۱
Vestibule,	دهلیز ، ۱۶۶
Villi,	خملات ، ۲۰ - ۳۰ - ۳۳
chorionic,	سلوی ، ۲۰ - ۳۰
primary chorionic,	ابتدائی سلوی ، ۳۰
secondary chorionic,	ثانوی سلوی ، ۳۰
Vomer,	میکعی (ہڈی) ، ۶۳
Vomeronasal organ,	میکعی انفی عضو ، ۶۳
Wing, great,	جناح کبیر یا بڑا پر ، ۴۴
lesser,	صغیر ، ۴۴
Yolk sac,	تاچۂ زردی یا محی تاچہ ، ۲۶ - ۷۱ - ۱۱۱ - ۱۷۳
Zona, radiata,	شعاعی منطقہ، ۸
Zygote,	جفتہ ، ۱

CC-0. In Public Domain. Gurukul Kangri Collection, Haridwar

Digitized by Arya Samaj Foundation Chennai and eGangotri

Vasa aberrantia,	عروق خاطی ، ۱۴۹
efferentia,	برآرندہ ، ۱۴۸
Vault, cranial,	کاسۂ سریا جمجمی قبوہ ، ۳۶
of the skull,	کاسۂ سریا صاقورہ ، ۴۶
Vein, axillary,	ورید ، بغلی (ابطی) ، ۱۴۱
azygos,	مجرد ، ۱۳۶
cardinal,	رئیسی ، ۱۱۵
anterior,	مقدم ، ۱۱۲
posterior,	موخر ، ۱۱۳
cephalic,	قیفالی ، ۱۴۰
facial,	وجہی ، ۱۴۰
hemiazygos,	نیم بے قرین (نیم مجرد) ، ۱۳۶
accessory,	مستزاد ، ۱۳۶
hepatic,	کبدی یا جگری ، ۱۳۳
hypogastric,	زیر معدی یا خثلی ، ۱۳۳
iliac common,	حرقفی مشترک ، ۱۳۳
external,	خارجی ، ۱۳۳
innominate,	لااسمی یا غفلی ، ۱۳۴
intercostal, superior,	بین ضلعی ، فوقانی ، ۱۳۶
jugular, external,	وداجی ، خارجی ، ۱۴۰
internal,	داخلی ، ۱۳۴ - ۱۳۹
lingual,	لسانی ، ۱۴۰
lumbar,	قطنی ، ۱۳۷
mesenteric, superior,	ماساریقی ، فوقانی ، ۱۳۱
oblique, of Marshall,	مورب ، مارشل کا ، ۱۳۶
portal,	بابی ، ۱۳۰
of post auricular region,	پس اذنی خطے کی ، ۱۴۰
postcardinal,	پس رئیسی ، ۱۱۲ - ۱۳۰ - ۱۳۳ - ۱۳۶-۱۳۸
precardinal,	پیش رئیسی ، ۱۱۲ - ۱۳۰ - ۱۳۳ - ۱۳۴ - ۱۳۸
prerenal,	پیش کلوی ، ۱۳۳
primary head,	اولی راسی ، ۱۳۷ - ۱۳۸
primitive,	اولین ، ۱۷۶
pulmonary,	ریوی ، ۱۴۱
renal,	کلوی ، ۱۳۳
splenic,	طحالی ، ۱۳۲
subcardinal,	زیر رئیسی ، ۱۳۷
supracardinal,	فوق رئیسی ، ۱۳۷
umbilical,	سری ، ۱۱۱ - ۱۱۵ - ۱۳۰ - ۱۳۲ - ۱۴۲
vitelline,	صفاری یا محی یا زردینی ، ۲۶ ، ۱۱۱ - ۱۱۵ - ۱۳۱ - ۱۷۵
vittello-umbilical,	صفاری محی ، یا زردینی سری ، ۲۶ - ۱۱۲

CC-0. In Public Domain. Gurukul Kangri Collection, Haridwar

Digitized by Arya Samaj Foundation Chennai and eGangotri

Tube—*continued*	انبوبه — بسلسلهٔ سابق
uterine,	رحمی ، ۹ - ۱۵۱ - ۱۵۲ - ۱۷۱
nerve,	عصبی ، ۱۰۰
Tuber cinereum,	درنه رمادی ، ۱۰۲
Tubercle,	درنه ، ۶۸
genital,	تناسلی ، ۱۶۰ - ۱۷۵
Tuberculum impar,	درنه مجرد ، ۷۲ - ۷۳
Tubule, collecting,	انیبیب (نالی) ، جامع ، ۱۵۳
convoluted,	ملفف ، ۱۵۲
junctional,	اتصالی ، ۱۵۲
seminiferous,	حامل منی یا منی بردار ، ۱۵۷
Tubuli recti,	راست انیبیبات ، ۱۵۷
Tumours, pharyngeal,	سلعات ، بلعومی ، ۳۶
Tunica albuginea,	طبقهٔ ابیض ، ۱۵۷
vaginalis,	غمدیه ، ۱۵۹
Twin,	توام ، ۱۸۰
Ulna,	زندی ، ۵۷
Uncus,	خطافیه یا خطاف یا تلفیف خطاف ، ۱۰۳
Urachus,	مریطا ، ۷۱ - ۱۵۶
Ureter,	حالب ، ۱۳۷ - ۱۵۱ - ۱۵۲ - ۱۵۶ - ۱۶۲
Urethra,	مبال ، ۲۳ - ۶۰ - ۷۱
female,	نسوانی ، ۷۱ - ۱۶۲
male,	مردانه ، ۷۱ - ۱۶۰
Uterus,	رحم ، ۱۵۱ - ۱۵۲
bicornis,	دوقرنی ، ۱۵۲
didelphys,	مضاعف ، ۱۵۲
septus,	منقسم ، ۱۵۲
Utriculus prostaticus,	رحیمه قدامیه ، ۱۵۱
Uvula,	لهاة ، ۶۳
Vagina,	مهبل ، ۱۶ - ۱۵۱ - ۱۵۲
Valve,	مصراع ، ۱۱۷
aortic,	اورطی ، ۱۲۰
atrioventricular,	اتاق بطینی ، ۱۲۰
of coronary sinus,	اکلیلی جوف کا ، ۱۱۷
pulmonary,	ریوی ، ۱۲۰
vena cava, inferior, of,	ورید اجوف، تحتانی کا ، ۱۱۷
venous,	وریدی ، ۱۱۷

CC-0. In Public Domain. Gurukul Kangri Collection, Haridwar

Digitized by Arya Samaj Foundation Chennai and eGangotri

Tibia,	قصبیہ ، ۵۷
Thalamus,	عرشہ ، ۱۰۶
optic,	بصری ، ۱۶۳
Thickening, cervical,	دبازت ، عنقی ، ۱۱۰
lumbar,	قطنی ، ۱۱۰
mammary,	پستانی ، ۱۷۶
Thymus,	تیموسیہ ، ۶۹ - ۷۱ - ۷۷ ۱۷۵
Thyroid,	درقیہ ، ۲۳ - ۶۵ - ۶۸ - ۷۱ - ۷۳
bud,	درقی شگوفہ ، ۱۷۴
Tissue, chromaffin,	بافت، کروماقینی (لون انی) ، ۹۷
connective,	اتصالی ، ۲۲ - ۴۹ - ۵۰ - ۵۳ - ۱۰۰
lymphoid,	لمف آسا ، ۷۶
muscular,	عضلی ، ۲۳
Tœs,	انگشت پا یا پیر انگلی ، ۵۷
Tongue,	زبان یا لسان ، ۶۷ - ۶۸ - ۷۲ - ۷۳
buccal part of the,	کا خدی حصہ ، ۷۲
bud,	لسانی شگوفہ ، ۱۷۴
pharyngeal part of the,	زبان کا بلعومی حصہ ، ۷۲
Tonsil,	لوزہ ، ۲۳ - ۶۹ - ۷۶ - ۱۷۶
Torsion,	تلوی ، ۵۴ - ۵۷
Tooth pulp,	لب دنداں ، ۷۵
sac,	دندانی تاچہ ، ۷۶
substance,	جرم دندان ، ۷۶
Trabeculae of the spleen,	سہمکیں طحال کی ، ۹۲
Trachea,	قصبۃ الریہ ، ۲۳ - ۹۴ - ۱۷۴
Tract, olfactory,	حزمہ ، شمی ، ۱۰۳
optic,	بصری ، ۱۰۳
Tragus,	تیسیہ یا وتدالاذن ، ۱۶۷
Trigone, olfactory,	مثلث ، شمی ، ۱۰۳
Trigeminal,	ثلاثی توامی ، ۱۰۷
Trigonum habenulæ,	مثلث عنانچہ ۱۰۶ ، ۱۰۷
Trochlea,	بکرہ ، ۱۰۷
Trophoblast,	غذائی ناهض ، ۱۸ - ۳۰ - ۱۷۲
Truncus arteriosus,	شریانی تنہ ، ۱۱۴ - ۱۲۰ - ۱۲۱
Trunk, spinal nerve,	تنہ ، عصب شوکی کا ، ۹۸
Tube, auditory,	انبوبہ ، سمعی ، ۲۳ - ۶۹ - ۱۶۷ - ۱۷۶
heart,	قلبی ، ۱۱۳ - ۱۱۴ - ۱۷۴
laryngotracheal,	حنجری قصبی ، ۹۳
neural,	عصبی ، ۹۶

CC-0. In Public Domain. Gurukul Kangri Collection, Haridwar

Digitized by Arya Samaj Foundation Chennai and eGangotri

تجویف — بسلسلۂ سابق	Sulcus—*continued*
جانبی ، ۱۰۶	lateral,
منتہائی ، ۷۳	terminalis,
تجاویف ، ۱۰۵	Sulci,
سطح ، باسط ، ۵۴ ۵۷	Surface, extensor,
قابض ۵۴ - ۵۷	flexor,
سویل ونسنٹ ، ۱۴۶	Swale Vincent,
مشارکی لون الفی یا مشارکی کروماقینی ، ۹۷	Sympathochromaffin,
ارتفاق عانہ ، ۱۵۹	Symphysis pubis,
موثق الحرکت ، ۵۸	Synarthrosis,
تزوج خلوی غذائی ناھض ، ۳۰ - ۳۴ - ۱۷۲	Syncytio-trophoblast,
خلایائے ممزوجہ ، ۳۰ - ۹۹	Syncytium,
نظام لون الفی یا نظام کروماقینی ، ۹۶ - ۱۶۹	System, chromaffin,
ھضمی ، ۷۰	digestive,
تناسلی ، ۱۴۷	genital,
لمفی ، ۱۴۴	lymphatic,
عصبی ، ۹۵	nervous,
تنفسی ، ۶۵ - ۹۳	respiratory,
بولی ، ۱۴۷	urinary,
بولی تناسلی ، ۱۴۷	urogenital,
عروقی ، ۲۳ - ۱۱۱	vascular,
جدول ، مضغہ اور جنین کے طول اور وزن کی ، ۱۷۹	Table of height and weight of embryos and fœtuses,
سقف مقدم ، ۴۶	Tectum, anterior,
درمیانی ، ۴۶	intermediate,
موخر ، ۴۶	posterior,
دانت یا اسنان ، ۷۵	Teeth,
قائم مقام ، مستقل ، ۷۶	successional, permanent,
مستزاد ، ۷۶	superadded,
منتہائی مخ ، ۱۰۲	Telencephalon,
منتہائی ھیئت ، ۵ - ۷ - ۱۱	Telophase,
ناشرۃ الحنک (عضلہ) ، ۴۷	Tensor palate,
ناشرۃ الطبل (عضلہ) ، ۶۷	tympani,
سخوطی سلعہ ، ۱۸۲	Teratoma,
خصیہ کا نزول ، ۱۵۸	Testis, descent of,
کا نمو ، ۱۷۶	development of,
بے محل ، ۱۵۹	ectopia,
نامکمل نازل ، ۱۵۹	imperfectly descended,
محبوس ، ۱۵۹	retained,

CC-0. In Public Domain. Gurukul Kangri Collection, Haridwar

Digitized by Arya Samaj Foundation Chennai and eGangotri

Skull,	کھوپڑی ، ۴۲
Soft palate,	نرم تالو ، ۶۳
Somatic cells,	جسدی خلیات یا خلیات بدن ، ۱۸
layer,	تہ ، ۲۵
Somatopleure,	جدارالبدن ، ۲۵
Somites,	قطعات بدنیہ ، ۴۷ - ۱۷۳
Space, subarachnoid,	فضا ، زیر عنکبوتی ، ۱۱۰
subdural,	زیر جافی ، ۱۱۰
Spermatid,	منوی حوین ، ۱۲
Spermatocyte,	منوی خلیہ ، ۱۲
Spermatogonia,	منوی ناھضات ، ۱۲
Spermatozoa, or spermatozoon,	منوی حیوان ، ۱۱ تا ۱۵
Sperms,	منوی خلیے ، ۵
Spina bifida,	شوکۂ مشقوقہ ، ۳۹
vestibuli,	دھلیزی ، ۱۱۷
Spindle,	تکلہ ، ۷ - ۱۰
shaped stomach,	یا دوک نما معدہ ، ۱۷۴
Spirem,	مرغولہ ، ۶ - ۱۰
Splanchnopleure,	جدار حشائی ، ۲۵
Spleen,	تلی یا طحال ، ۸۷ - ۹۲
bud,	شگوفہ ، ۱۷۶
pulp,	اب طحال یا طحال کا گودا ، ۹۲
Spongioblast,	اسفنج ناھض ، ۱۰۰
Squama,	فلس ، ۴۶
Stapedius,	عضلۂ رکابیہ ، ۴۷ - ۶۸
Stapes,	رکابیہ ، ۶۸ - ۱۲۱ - ۱۶۸
Status lymphaticus,	لمفی حالت ، ۷۷
Stenosis,	تنگی یا ضیق ، ۱۷
Sternum,	قص ، ۳۶ - ۴۱
Stomach,	معدہ ، ۷۱ - ۷۸ - ۹۲ - ۱۷۴ - ۱۷۶
Stomodæum,	فم اصلی یا فم اولی ، ۶۰ - ۶۵ - ۶۷ - ۷۱
Staratum germinativum,	طبقہ نبتی یا تنبیتی ، ۵۰
granulosum,	ذراتی ، ۸
Streak, primitive,	اولین دھاری ، ۲۱ - ۲۲
Streeter,	سٹریٹر ، ۲ ، ۱۳۷
Stylohyal,	ابری لامی ، ۶۸
Stylopharyngeus,	ابری بلعومی ، ۴۸
Substance, anterior perforated,	جرم یا مادہ ، مقدم مثقوب ، ۱۰۳
Sulcus, hypothalamic, of Monro,	تجویف یا شق ، زیر عرشی ، منروکی ، ۱۰۱

CC-0. In Public Domain. Gurukul Kangri Collection, Haridwar

Digitized by Arya Samaj Foundation Chennai and eGangotri

Segmentation,	انقطاع ، ۱۸ - ۴۲ - ۱۷۱
cavity,	انقطاعی کہفہ یا تفلیقی کہفہ ، ۱۸
Senior,	سینیر ، ۱۲۹
Septum, aorto-pulmonary,	فاصل ، اورطی ریوی ، ۱۲۰
cartilagenous,	غضروفی ، ۶۳
central,	مرکزی ، ۱۲۰
inferius,	تحتانی ، ۱۱۹
intermedium,	درمیانی ، ۱۱۸
nasal,	انفی ، ۴۴ - ۶۱ - ۶۳
pellucidum,	شفیف ، ۱۰۳
posterior median,	وسطی موخر ، ۱۰۹
primum,	اولی ، ۱۱۸
secundum,	ثانوی ، ۱۱۹
spurium,	کاذب ، ۱۱۷
transversum,	مستعرض ، ۸۰ - ۸۳ - ۱۷۴
urorectal,	بولی مستقیمی ، ۸۲ - ۱۱۲ - ۱۳۰ - ۱۷۵
Serratus anterior,	منشاریہ متقدمہ (عضلہ) ، ۴۹
Sinus, cavernous,	جوف ، کہفکی ، ۳۰ - ۱۳۸ - ۱۴۰
cervical,	عنقی ، ۶۶
coronary,	اکلیلی ، ۱۱۷
lateral,	جانبی ، ۱۳۸
occipital,	قذالی ، ۱۴۰
petrosal, inferior,	حجری ، تحتانی ، ۱۴۰
superior,	فوقانی ، ۱۴۰
sagittal, inferior,	سہمی ، تحتانی ، ۱۴۰
superior,	فوقانی ، ۱۴۰
straight,	راست ، ۱۴۰
tarsi,	حمارتی ، ۱۲۹
tonsillaris,	لوزی ، ۷۶
transverse,	مستعرض ، ۱۳۸ - ۱۴۰
urogenital,	بولی تناسلی ، ۸۲ - ۸۳
venarum,	وینرم ، ۱۱۶
venosus,	وریدی ، ۱۱۴ - ۱۱۶ - ۱۳۰ - ۱۳۲
Sinusoids,	جوفیے ، ۸۸
of Minot,	مائینو کے ، ۸۸ - ۱۳۰
Skeleton,	کالبد یا ڈھانچہ یا پنجر ، ۳۶
appendicular,	زائدی ، ۳۶
axial,	محوری ، ۳۶
Skin,	جلد ، ۵۰

CC-0. In Public Domain. Gurukul Kangri Collection, Haridwar

Digitized by Arya Samaj Foundation Chennai and eGangotri

Ramus—*continued*	فرع — بسلسلۂ سابق
dorsal,	ظہری ، ۴۷
Reaction, in uterine mucosa,	رد عمل ، رحم کی غشائے مخاطی میں ، ۳۰
Recess, pineal,	گوشۂ صنوبری ، ۱۰۷
tubotympanic,	انبوبی طبلی ، ۶۹ - ۱۶۷
Recessus,	گوشہ ، ۸۶
hepato-entericus,	کبدی معائی ، ۸۶
mesenterico-entericus,	ماساریقی معائی ، ۸۶
pinealis,	صنوبری ، ۱۰۷
pneumato-entericus,	ریوی معائی ، ۸۶
Rectum,	معاء مستقیم ، ۸۱ - ۱۷۶
Reptiles,	دبیب حیوانات یا دبیبات ، ۱۰۳
Rete dorsale,	شبکۂ ظہری ، ۱۲۹
plantare,	اخمصی ، ۱۲۹
testes,	خصیئی ، ۱۵۷
Retina,	شبکیہ ، ۹۸ - ۱۰۱ - ۱۶۳
Rhinencephalon,	مخ شمی یا مخ انفی ، ۱۰۳
Rhombencephalon,	مخ معین ، ۱۰۰ - ۱۰۷
Ridge, genital,	حید ، تناسلی ، ۲۳ - ۱۵۶
primitive mammary,	ابتدائی پستانی ، ۵۲ - ۱۷۵
suprarenal,	فوق الکلوی ، ۱۷۱
vertical,	انتصابی ، ۱۱۶
Ring, circumaortic,	حلقہ ، گرد اورطی ، ۱۳۷
Roots of aorta,	جڑیں ، اورطی کی ، ۱۲۴
anterior, of spinal nerves,	اگلی ، شوکی اعصاب کی ، ۱۰۹
Sac, dental,	تاچہ ، دندانی ، ۷۵ - ۷۶
greater,	کبیر ، ۸۸
lacrimal,	دمعی ، ۶۲ - ۱۶۵
lesser,	صغیر ، ۸۷
lymph,	لمفی ، ۱۷۶
tooth,	دندانی ، ۷۵ - ۷۶
yolk,	صفاری ، ۲۶ - ۷۱ - ۱۱۱ - ۱۷۳
Saccule,	تاچک ، ۱۶۶
Saccus endolymphaticus,	تاچک ، درون لمفی ، ۱۶۶
Sclerotome,	صلبی قطعہ ، ۳۷ ، ۱۷۴
Sclerotic,	صلبیہ ، ۱۶۵
Scrotum,	صفن ، ۱۶۲
Secretion, vaginal,	افراز ، مہبلی ، ۱۶
Segment, mesodermal,	قطعہ ، میان ادمہ کا ، ۱۷۴

CC-0. In Public Domain. Gurukul Kangri Collection, Haridwar

Digitized by Arya Samaj Foundation Chennai and eGangotri

Primitive groove,	اولین میزاب ، ۲۱
mammary ridge,	پستانی حید ، ۵۴
nerve sheath,	عصبی غلاف ، ۹۶
plate,	حنك ، ۶۲
stomach,	معدہ ، ۷۸
streak,	دھاری ، ۲۱ - ۲۲ - ۱۷۲
veins,	اوردہ ، ۱۷۶
Process, alveolar,	زائدہ جوفیزی ، ۷۲
articular,	مفصلیہ ، ۴۰
costal,	ضلعیہ ، ۴۰
frontal,	جبہی ، ۶۲
frontonasal,	جبہی انفی ، ۶۰ - ۷۲
globular,	کروی ، ۶۱ - ۶۲
lacrymal,	دمعی ، ۶۲
lateral nasal,	جانبی انفی ، ۶۰
mandibular,	چانوی ، ۷۴ - ۱۷۳
maxillary,	فکی ، ۶۳ - ۷۲ - ۷۴ - ۱۷۳
medial nasal,	وسطی انفی ، ۶۰
palatine,	حنکی ، ۷۲
spinous,	شوکی ، ۳۹ - ۴۰
styloid,	ابری ، ۶۸
transverse,	مستعرضہ ، ۴۰
vermiform,	دودیہ ، ۸۱
xiphoid,	سیفیہ یا خنجریہ ، ۴۲
Processus vaginalis,	زائدہ غمدیہ ، ۱۵۹
Proctodeum,	اولی مبرز ، ۸۲
Proliferation of cells,	تکاثر، خلیوں کا ، ۳۰ - ۵۱ - ۹۷
Prophase,	پیش ہیئت یا ہیئت ماقبل ، ۵ - ۱۰
Pronephros,	پیش گردہ ، ۱۴۷ - ۱۴۸ - ۱۷۴
Pronucleus, female,	پیش نواۃ، مادہ ، ۱۱
male,	نر ، ۱۷
Prosencephalon,	پیش مخ ، ۱۰۰ - ۱۰۷
Prostate,	قدامیہ ، ۲۳ - ۱۶۰ - ۱۷۷
Protoplasm,	نخرمایہ ، ۳ - ۴
Radius,	کعبریہ ، ۵۶
Rami communicantes, white,	فروع ربطی ، سپید ، ۱۰۹
Ramus, primary, anterior,	فرع ، اولی ، مقدم ، ۴۷

CC-0. In Public Domain. Gurukul Kangri Collection, Haridwar

Digitized by Arya Samaj Foundation Chennai and eGangotri

Period—*continued*	زمانہ – بسلسلۂ سابق
prenatal,	قبل پیدائش ، ۱
Periosteum,	گرد عظمہ یا سمحاق ، ۵۶ - ۵۹
Peritoneum,	باریطون ، ۲۳ - ۸۷
Phalanx of fingers,	سلامیہ انگلیوں کا ، ۵۰
Phallic part,	قضیبی حصہ ، ۱۵۵
Pharynx,	بلعوم ، ۶۴ - ۷۱ - ۹۳
primitive,	ابتدائی ، ۶۰ - ۶۴ - ۷۸
Phase,	ہیئت یا طور ، ۵
Pia mater,	ام حنونہ ، ۱۱۰
Pituitary body (hypophysis),	جسم نخامی (زیر بالہ) ، ۷۷
Placenta,	مشیمہ ، ۲۰ - ۲۸ - ۳۴ - ۱۴۲
prævia,	متقدمہ ، ۳۴
Plate, auditory,	صحفہ سمعی ، ۱۷۴
floor,	فرشی ، ۹۹
neural,	عصبی ، ۲۱ - ۹۵
occipital,	قذالی ، ۴۳
olfactory,	شمی ، ۶۰ - ۱۷۵
optic,	بصری ، ۱۷۴
roof,	سقفی ، ۹۹
sternal,	قصی ، ۴۱
Platysma,	عضلۂ منتشرہ ، ۴۸
Pleura,	پلیئورا ، ۲۳ - ۹۴ - ۱۷۶
Plexus choroid,	ضفیرہ ، مشیمیتی ، ۱۰۴ - ۱۰۸
of head veins,	سرکی وریدوں کا ، ۱۳۸
primary,	اولیں ، ۱۳۷
sagittal,	سہمی ، ۱۴۰
venous,	وریدی ، ۱۴۰
Plug, epedermic,	صمام ، برادمی ، ۱۶۷
Pons,	جسر ، ۱۰۱ - ۱۰۸
Pouches, branchial,	جیوب خیشومی ، ۶۵
pharyngeal,	بلعومی ، ۱۷۴
Rathke's,	راتھکے کی ، ۷۸ - ۱۷۴
Seessel's,	سی سل کی ، ۶۵ - ۷۸ - ۱۰۱
Pregnancy, abdominal,	حمل ، بطنی ، ۱۷
ovarian,	مبیضی ، ۱۷
tubal,	انبوبی ، ۱۷
Premaxilla,	پیش فک ، ۶۱ - ۶۳
Presphenoid,	پیش وتد ، ۴۴
Prepuce,	غلفہ یا قلفہ ، ۱۶۲

CC-0. In Public Domain. Gurukul Kangri Collection, Haridwar

Digitized by Arya Samaj Foundation Chennai and eGangotri

Ostium—*continued*	فم - بسلسلۂ سابق
secundum (Born),	ثانوی یا ثانوی دھنہ ، ۱۱۹
Otocyst (auditory vesicle),	اذنی دویرہ ، ۱۶۵ - ۱۷۵
Ovary,	مبیض ، ۱۷ - ۱۵۸ - ۱۷۶
Ova,	بیضے ، ۸
primitive,	ابتدائی ، ۱۵۶
Ovum,	بیضہ ، ۱ - ۸ تا ۱۱ - ۱۶ - ۱۷۱
embedding of,	کا استکنان (جاگزیں ہونا) ، ۳۰
Miller's,	ملر کا ، ۳۰
primordial,	غیر نمو یافتہ (اولین) بیضہ ، ۸ - ۱۷۱ - ۱۷۲
resting stage of,	کا درجۂ سکونی یا درجۂ استراحت ، ۱۱
Palate,	حنک ، ۶۳
Palatine tonsil,	حنکی لوزہ ، ۷۶
Pancreas,	لبلبہ یا بانقراس ، ۷۱ - ۸۷ - ۹۰
Papilla, hair,	حلیمۂ شعری ، ۵۱
Paradidymis,	جارالخصیہ یا جانبی خصیہ ، ۱۴۰
Paraganglia,	نرد عقود ، ۱۶۹
Parathyroid, inferior,	نرد درقیہ یا جارالدرقیہ ، تحتانی ، ۲۳ - ۶۹ - ۷۱ - ۷۴
superior,	فوقانی ، ۶۹ - ۷۴
Paroophoron,	نرد مبیض یا جارالمبیض ، ۱۴۹
Pars iridica retinae,	جزقزحی شبکی ، ۱۶۴
membranacea,	غشائی ، ۱۱۹
optica hypothalami,	بصری زیر عرشی ، ۱۰۲
Part, buccal, of the tongue,	حصہ، خدی زبان کا ، ۷۲
caudal,	ذنبی ، ۳۶ - ۶۵ - ۷۲ - ۷۸ - ۹۰
inter parietal, of the skull,	بین جداری، کھوپری کا ، ۴۶
phallic,	قضیبی ، ۱۵۵
pharyngeal, of tongue,	بلعومی، زبان کا ، ۷۲
Partition,	قاسم ، ۸۲
coronal,	اکلیلی ، ۸۲
Penis,	قضیب ، ۱۶۰
Pericardium,	گرد قلبہ یا تأمور ، ۲۳ - ۲۶ - ۷۱ - ۱۱۴ - ۱۲۵
visceral,	حشائی ، ۱۱۴
Perichondrium,	گرد غضروفہ ، ۵۶
Perineum,	ھجان ، ۱۶۱
Period, postnatal,	زمانہ مابعد پیدایش ، ۱

CC-0. In Public Domain. Gurukul Kangri Collection, Haridwar

Digitized by Arya Samaj Foundation Chennai and eGangotri

Œsophagus, مری ، ۷۱ - ۷۹ - ۱۷۴
Olfactory bulb, شمی بصلہ ، ۱۰۳
pits, گڑھے ، ۶۰-۶۳
plates, صحفے ، ۶۰ - ۱۷۵
tract, حزمہ ، ۱۰۳
trigonum, مثلث ، ۱۰۳
Omentum, gastro-hepatic, ثرب ، معدی کبدی ، ۹۰
great, کبیر ، ۸۷
lesser, صغیر ، ۹۰
Oocyte, اولین بیضہ ، ۹ - ۱۱
Oolemma, بیضہ غلاف ، ۹ - ۱۶
Ooplasm, بیضہ مایہ ، ۹
Opening, pleuroperitoneal, فتحہ ، پلیئورائی باریطونی ، ۸۶
Opercula, frontal, طباقات جبہی ، ۱۰۶
fronto-parietal, جبہی جداری ، ۱۰۶
orbital, محجری ، ۱۰۶
temporal, صدغی ، ۱۰۶
Operculation, طباقیت ، ۶۶ - ۱۷۵
Optic bulb, بصری بصلہ ، ۱۶۳
chiasma, تقاطع یا تصالب ، ۱۰۲ . ۱۶۳
cup, پیالہ ، ۱۶۳
foramen, سوراخ یا ثقبہ ، ۴۴
nerve, عصب ، ۴۴ . ۱۶۳
plate, صحفہ ، ۱۷۴
stalk, ساق یا ڈنڈی ، ۱۶۳
thalami, عرشے ، ۱۶۳
tract, حزمہ ، ۱۰۳
vesicle, حویصلہ ، ۱۶۳
Orbitosphenoid, محجری وتد ، ۴۴
Orifice, atrioventricular, دھنہ ، اوتاقی بطینی ، ۱۱۸ ، ۱۴۱
Organ, or organs, external genital, عضو یا اعضا ، بیرونی تناسلی ، ۱۶۰
retroperitoneal, خلف الباریطونی یا پس باریطونی ، ۹۱
of Rosenmuller, روزن ملر کا ، ۱۴۹
of special senses, حواس مخصوصہ کے ، ۱۶۳
sense, حس ، ۱۷۶
vomeronasal, میکعی انفی ، ۶۳
Os, internal, فم رحم ، داخلی ، ۳۴
Ossicles, استیخوے ، ۶۷
Ossification, centre of, تعظم ، مرکز کا ، ۴۶ - ۱۷۴ - ۱۷۶ - ۱۷۷
Ostium, abdominal, فم بطنی ، ۱۵۲
primum, (Born), اولی دھنہ یا فم اولی ، ۱۱۹

CC-0. In Public Domain. Gurukul Kangri Collection, Haridwar

Digitized by Arya Samaj Foundation Chennai and eGangotri

Nails,	ناخن یا اظفار ، ۵۰ - ۱۷۷
Nares,	منخر یا مناخر ، ٦۲
Neopallium,	جدید عبا یا نوقرافہ ، ۱۰۳ - ۱۰۴
Nerve, acoustic,	عصب سمعی ، ۹۸
auditory,	سمعی ، ۱٦٦
centres,	عصبی مراکز ، ۱۰۸
cerebral,	عصب دماغی ، ۹۸
cervical,	عنقی ، ٥٦
facial,	وجہی ، ٦۸
glossopharyngeal,	لسانی بلعومی ، ٦۸
hypoglossal,	تحت اللسانی ، ۴۳ - ۱۰۹
mandibular,	چانوی ، ۴۷ - ٦۷
maxillary,	فکی ، ٦۷
median,	وسطی ، ۱۲۹
oblique,	مؤرب ، ۱۱۰
oculomotor,	محرک العین ، ۱۰۷
optic,	بصری ، ۴۲ - ۱۰۱
pharyngeal,	بلعومی ، ٦۸
phrenic,	حجابی ، ۸٥
recurrent laryngeal,	راجع (بازگرد) حنجری ، ۱۲٦
segmental,	قطعی یا فلقی ، ۴۷
splanchnic,	حشائی ، ۱۰۹
spinal,	شوکی ، ۳۷ - ۹۸ - ۱۱۰
trigeminal,	ثلاثی توأمی ، ۱۰۷ - ۱۲۱
trochlear,	بکری یا بکرتی (عصب چرخیہ) ، ۱۰۷
vagus,	تائیہ ، ٦۸ - ۸۰ - ۱۰۹
Neuroblasts,	عصبی ناهض ، ۱۰۰
Neuropores,	عصبی مسامات ، ۹٦
Nipple, rudiments of,	حلمہ کے مبادی ، ٥۲
Nose,	ناک ، ۱۷٦
Notch,	کٹاؤ ، ۹۲
Notochord,	حبل ظہری ، ۲۲ - ۲۳ - ۲۴ - ۳٦ - ۳۷ - ۴۲ - ۱۰۱ - ۱۱۳ - ۱۷۴
Nucleolus,	نویہ ، ۴ - ۸
Nucleus,	نواتہ ، ۳ - ۴ - ۸
caudate,	ذنبی ، ۱۰۳
lentiform,	عدسی الشکل یا عدسہ نما ، ۱۰۴
pulposus,	لبی ، ۳٦
red,	احمر یا سرخ ، ۱۰۷
solitarius,	منفرد ، ۱۰۹

CC-0. In Public Domain. Gurukul Kangri Collection, Haridwar

Digitized by Arya Samaj Foundation Chennai and eGangotri

Mesovarian,	ماساریقاء مبیض، ۱۵۷
Metanephros,	بعد گرده، ۱۴۷ - ۱۵۲ - ۱۷۵ - ۱۷۶
Metaphase,	هیئت مابعد یاطور مابعد، ۵ - ۷ - ۱۱
Metathalamas,	بعد عرشه، ۱۰۶
Metencephalon,	بعد مخ، ۱۰۸
Midbrain,	درمیانی دماغ، ۴۲ - ۱۰۰ - ۱۰۱ - ۱۶۳
Midgut,	درمیانی معاء، ۷۰ - ۷۱
Miller's ovum,	مضغهٔ ملر، ۲۰
Mitochondria,	خیط ریزے، ۴ - ۱۵
Mitosis,	خیطیت، ۵
heterotype,	دگرمثالی خیطیت (بالواسطه انقسام خلیه)، ۵ - ۱۰
homotype,	هم مثالی یا هم نمونه خیطیت، ۵ - ۱۰
Mons pubis,	رکب عانه، ۱۶۰
Monster, anencephalic,	مسخوط، عدیم الدماغ، ۱۷۹
double,	دوهرا، ۱۸۱
Morula,	شتهوتیه، ۱۸
Muscle, or muscles,	عضله یا عضلات، ۴۷ - ۶۷ - ۶۸
cricothyroid,	حلقه نما درقی، ۴۸
digastric,	دو شکمی، ۶۷ - ۶۸
expression,	اظهار یا عضلات مظهره، ۶۸
facial,	وجهی، ۶۸
external oblique,	مؤربه خارجیه، ۴۸
intercostal,	بین الاضلاع، ۴۸
internal oblique,	مؤربه داخله، ۴۸
laryngeal,	حنجری، ۶۸
mylohyoid,	چانیه لامیه، ۴۷ - ۶۷
pharyngeal,	بلعومیه، ۶۸
plate,	عضلی صحفه، ۴۷
prevertebral,	عضله، پیش فقری، ۸۵
rectus,	مستقیمیه، ۴۸
serratus anterior,	منشاریه مقدم، ۴۹
stapedius,	رکابیه، ۶۸
tensor tympani,	ناشره طبلیه، ۶۷
transversus,	مستعرضه، ۴۸
Mylencephalon,	ابی مخ، ۱۰۸
Mylohyoid,	چانوی لامی (عضله)، ۴۷ - ۶۷
Myocele,	عضلی قیله، ۳۷
Myotome,	عضلی قطعه یا قطعهٔ عضله، ۴۰ - ۴۷

CC-0. In Public Domain. Gurukul Kangri Collection, Haridwar

Digitized by Arya Samaj Foundation Chennai and eGangotri

Meatus, auditory,	منفذ ، سمعی ، ۱۶۷
external acoustic,	بیرونی سمعی ، ۶۸
primary,	اولین ، ۱۶۷
Medulla,	لب یا نخاع ، ۱۶۹
oblongata,	مستطیل ، ۱۰۸
spinalis,	شوکی ، ۹۶-۹۸-۱۰۱-۱۰۹
of the suprarenal,	سرگردہ کا ، ۹۷-۱۷۶
Membrane, bucconasal,	غشاء، خدی انفی ، ۶۳
buccopharyngeal,	خدی بلعومی ، ۲۳-۲۴-۲۶-۶۰-۶۴-۷۸-۱۷۴
cloacal,	کلوکی (مخرجی)، ۲۴-۲۶-۸۲-۸۳-۱۶۰
covering,	پوششی ، ۶۵-۶۹
hyaloid,	زجاجی ، ۱۶۴
lining,	بطانی (بطانہ) ، ۲۳
nuclear,	نواتی ، ۴
pleuropericardial,	پلیورائی تاءموری ، ۸۵-۱۷۵
pleuroperitoneal,	پلیورائی باریطونی ، ۸۵-۱۷۵
synovial,	زلابی ، ۵۹
tympanic,	طبلی ، ۶۹-۱۶۷
Membranous body,	غشائی جسم ، ۳۸
bones,	ھڈیاں، ۴۲-۴۶
vertebral column,	عمودالفقرات ، ۳۸
Meningocele,	قیلۂ سحائی ، ۴۳
Mesencephalon,	میاں مخ یا مخ متوسط ، ۱۰۰
Mesenchymal,	میاں باقتی ، ۴۲
Mesentery,	ماساریقا، ۸۰-۸۷-۱۷۴
Mesocolon,	ماساریقائے قولون ، ۸۸
transverse,	مستعرض ، ۸۸
Mesoderm,	میاں ادمہ یا متوسط ادمہ ، ۲۲-۲۳-۲۵-۴۷-۱۱۰-۱۱۱-۱۷۲-۱۷۴
lateral,	جانبی ، ۲۵
paraxial,	نرد محوری ، ۲۵-۳۶-۳۷
primary.	اولی یا ابتدائی ، ۱۹-۱۷۲
secondary,	ثانوی، ۲۲
Mesogastrium,	ماساریقائے معدہ یا متوسط معدہ ، ۸۰
dorsal,	ظہری معدی ، ۸۰-۸۷
ventral,	بطنی معدی ، ۸۰-۸۴-۱۳۴
Mesonephros,	میاں گردہ ، ۱۴۷-۱۴۸-۱۷۶
Mesorchium,	ماساریقاء خصیہ ، ۱۵۶

CC-0. In Public Domain. Gurukul Kangri Collection, Haridwar

Digitized by Arya Samaj Foundation Chennai and eGangotri

Ligamentum arteriosum,	رباط شریانی، ۵۴۳
teres,	مدملجہ، ۱۳۲ - ۱۴۲
venosum,	وریدی، ۱۳۲ - ۱۴۳
Limbs,	جوارح یا اطراف، ۳۶ - ۵۴
Linin,	لانین، ۴
Lip, upper,	لب، بالائی، ۶۲
Liquor amnii (amniotic fluid),	رھل، ۲۷
Liquor folliculi,	سیال جرابی، ۸ - ۱۵۸
Litter,	جھول، ۱۸۰
Liver,	جگر یا کبد، ۷۱ - ۸۱ - ۸۴ - ۸۸ - ۱۳۲ - ۱۳۳
buds,	کے شگوفے، ۱۷۴
Lobe, pyramidal,	لختہ، ھرمی، ۷۳
quadrate,	مربعہ، ۸۶
temporal,	صدغی، ۱۰۳
Lobes, pulmonary, in the embryo,	لختے، ریوی، مضغہ میں، ۱۷۵
Longitudinal anastomosis of segmental arteries,	طولی تفمم، قطعی شریانوں کے، ۱۲۸
Loop of Henle,	ھینلے کا چنبر، ۱۵۲
Lumbar region,	قطنی خطہ، ۴۰
rib,	پسلی، ۴۱
Lung buds,	ریوی شگوفے، ۹۴ - ۱۷۴
paired,	مزدوج ریوی شگوفے، ۱۷۴
Lungs,	پھیپھڑے یا شش، ۹۴ - ۱۴۱
lobes of,	ریوی لختے، ۹۴
Lymph sacs, jugular,	لیمفی تاچے، وداجی، ۱۴۴
posterior,	موخر یا پسیں، ۱۴۴
primitive,	اولی، ۱۷۷
retroperitoneal,	خلف الباریطون یا پس باریطون، ۱۴۴
Malleus,	مطرقہ، ۶۷
Mammals,	پستانی حیوانات یا پستانیے، ۱۸ - ۱۰۳
Mandible,	چانہ، ۶۲ - ۶۷
Mantle,	عبا یا قشار، ۹۹
Manubrium,	یدالقص، ۴۲
Mass, intermediate,	تودہ، درمیانی، ۱۰۶
intermediate, cell,	درمیانی، خلوی، ۲۵ - ۱۴۷
Matter, grey,	مادہ رمادی، ۱۰۰
Maturation division,	نضجی تقسیم، ۹ - ۱۱
Maxilla,	فک، ۶۳ - ۶۷
Mc Clure,	میکلیور، ۱۳۷ - ۱۴۴

CC-0. In Public Domain. Gurukul Kangri Collection, Haridwar

Digitized by Arya Samaj Foundation Chennai and eGangotri

Labia, majora,	شفران یا شفرین کبیر ، ۱۵۸ - ۱۶۲
minora,	صغیر ، ۱۶۲
Labyrinth,	تیہہ ، ۱۶۵
bony,	عظمی ، ۱۶۶
Lamina, alar,	ورقہ ، جناحی ، ۱۰۰ - ۱۰۸
basal,	قاعدی ، ۱۰۰ - ۱۰۷ - ۱۰۸
cartiliganous,	غضروفی ، ۳۹
dental,	سنی یا دندانی ، ۷۶
nasal,	انفی ، ۶۱
quadrigeminal,	رباعی توأمی ، ۱۰۷
terminalis,	منتہائی ، ۱۰۳ - ۱۰۴
Lanugo,	زغب ، ۱۷۷
Larynx,	حنجرہ ، ۹۳ - ۱۷۶
Layer, ependymal,	تہ یا پرت ، بزغلینی ، ۹۹ - ۱۰۰ - ۱۷۶
of Langhans,	لنگھنز کی ، ۲۰
mantle,	عبائی یا قشاری ، ۹۹ - ۱۷۶
marginal,	حاشیئی ، ۹۹ - ۱۷۶
outer cell,	بیرونی خلوی ، ۱۸
pigmented,	لونی ، ۱۶۳
somatic,	جسدی ، ۲۵
splanchnic,	حشائی ، ۲۵
Lens, crystalline,	عدسۂ بلوری ، ۲۳ - ۱۶۴
optic,	چشم ، ۱۷۵
Lewis,	ایوس ، ۷۲
Ligament or ligaments,	رباط یا رباطات ، ۵۹
axial,	محوری ، ۳۶
coronary,	اکلیلی ، ۸۴ - ۹۰
falciform,	منجلی الشکل ، ۸۴ - ۹۰
gastrohepatic,	معدی کبدی ، ۸۴
gastrolienal,	معدی طحالی ، ۹۲
lienorenal,	طحالی کلوی ، ۹۲
of ovary,	مبیض کی ، ۱۵۸
round,	مستدیر ، ۱۴۳
of uterus,	رحم کے ، ۱۵۸
sphenomandibular,	وتدی چانوی ، ۶۷
stylohyoid,	ابری لامی ، ۶۷
umbilical,	سری ، ۱۴۳
medial,	وسطانی ، ۱۵۶
vena cava, superior, of,	اجوف فوقانی ، ۱۳۶

CC-0. In Public Domain. Gurukul Kangri Collection, Haridwar

Digitized by Arya Samaj Foundation Chennai and eGangotri

Humour, vitreous,	رطوبت زجاجیہ ، ١٦٤
Huntington,	ہنٹنگٹن ، ١٣٧-١٤٤
Hydatid, stalked,	کیسیہ، ڈنڈی دار ، ١٥١
Hymen,	غشاء بکارت یا پردۂ بکارت ، ١٥٢
Hypophysis (pituitary body),	غدۂ نخامیہ یا زیر بالہ (جسم نخامی) ، ٤٤ ، ٧٧-١٠٢
Hypospadius,	تحت مبالیت ، ١٦٢
Ileum,	لفائفی ، ٧١-٨١
Ileo-cæcal junction,	اعوری اتصال ، ٢٦
Implantation (embedding) of the ovum,	تنصیب، بیضہ کی ، ١٧-٣٠
Incus,	عظم سندانی یا سندان ، ٦٧
Infundibulum,	قمعہ ، ٨٠-٩٤-١٠٢-١١٩
Insula,	جزیرہ، ١٠٥
Intestine, small,	معاء صغیر یا چھوٹی آنت، ٨١
large,	کبیر ، ٨١
Iris,	قزحیہ ، ٢٣-١٦٣
Isthmus of thyroid,	تنگنائے درقیہ ، ٧٣
in rhombencephatous,	مخ معین ، ١٠٧
Jejunum,	معاء صائم ، ٨١
Jelly, Wharton's,	جیلی ، وھارٹن کی ، ٣٠
Joint, or joints,	جوڑ مفصل یا مفاصل ، ٣٨-٥٨
amphiarthrosis,	عسیر الحرکت ، ٥٩
cartilage,	غضروفی ، ٥٩
cavity,	مفصلی کھفہ ، ٥٩
diarthrosis,	مفصل سلس الحرکت ، ٥٩
fibrous,	لیفی ، ٥٩
sternoclavicular,	قصی ترقوی، ٥٩
synarthrosis,	موثق الحرکت ، ٥٨
Juices, digestive,	ھاضمہ کے رس ، ٢٢
Kallius,	کیلئیس (ایک محقق کا نام) ، ٧٢
Karyokinesis,	مرکزہ حرکیت یا نوات حرکیت ، ٥
Karyoplasm,	مرکزہ مایہ یا نوات مایہ ، ٤
Keibel,	کائبل ، ٢
Kidney,	گردہ یا کلیہ ، ١٤٨-١٥١-١٥٢
horse-shoe,	نعل نما ، ١٥٤
pelvis of the,	حوض گردہ ، ١٥٣

CC-0. In Public Domain. Gurukul Kangri Collection, Haridwar

Digitized by Arya Samaj Foundation Chennai and eGangotri

Gluteus maximus,	الویهٔ کبیر ، ۴۹
Golgi apparatus,	آلهٔ گالگی ، ۴
Gonad,	مولده ، ۱۷۵
Groove, branchial,	میزاب ، خیشومی ، ۶۸
labial,	شفوی ، ۷۲
laryngotracheal,	حنجری قصبی ، ۹۳
neural,	عصبی ، ۲۱-۹۶-۱۷۲
primitive,	اولی یا ابتدائی ، ۲۱
respiratory,	تنفسی ، ۱۷۴
Gubernaculum,	حاکمه یا مهار ، ۱۵۸-۱۵۹
Gut, postanal,	روده یا معاء ، پس مبرزی ، ۸۳
primitive,	اولی ، ۲۶
Gyrus, dentate,	تزرید ، مسنن ، ۱۰۳
subcallosal,	زیر ثفنی ، ۱۰۳
supracallosal,	بر ثفنی ، ۱۰۳
Gyri,	تزارید ، ۱۰۴
Hair,	بال یا شعر ، ۵۰
bulb,	بصلهٔ شعری ، ۵۰
follicle,	جراب شعری ، ۵۱
papilla,	حلیمهٔ شعری ، ۵۱
Harelip,	خرگوش لبی یا خرگوشی لب ، ۶۳
Harrison,	هیریسن ، ۱۴۶
Heart,	قلب ، ۱۱۴
Hemivertebra,	نصف مهره ، ۴۱
Hemisphere, cerebral,	نیم کره ، دماغی ، ۱۰۱-۱۷۶
Hemorrhage,	نزف ، ۱۷
Hernia, diaphragmatic,	فتق ڈایا فرامی (حجابی یا خلبی) ، ۸۶
inguinal, oblique,	اربی ، مؤرب ، ۱۵۹
umbilical, reduction of,	سری کی ترجیع ، ۱۷۷
Hindbrain,	پس دماغ ، ۹۶-۱۰۰-۱۰۱
Hindgut,	پس روده یا پچھلی آنت ، ۷۰-۷۱-۸۱-۸۲
Hippocampus,	فرس البحر ، ۱۰۳
His,	هز ، ۲-۷۲
Hormone,	هارمون ، ۹
Horn, anterior,	قرن مقدم یا پیشین ، ۱۰۹
inferior,	تحتانی یا زیرین ، ۱۰۴
lateral,	جانبی ، ۱۰۹
posterior,	مؤخر یا پسین ، ۱۰۴
Humerus,	ذراعیه ، ۵۶

CC-0. In Public Domain. Gurukul Kangri Collection, Haridwar

Digitized by Arya Samaj Foundation Chennai and eGangotri

Galen,	جالینوس ، ۲
Gall-bladder,	مرارہ یا پتا، ۸۹
Gamete,	زواجہ ، ۱۱ - ۱۲
Ganglia,	عقود ، ۹۶-۹۸-۱۰۹-۱۶۹
acoustic,	سمعی ، ۱۷۴
cerebral,	دماغی ، ۹۶ - ۹۷ - ۱۶۹
primitive,	اولین ، ۹۶
rudiments of,	کے مبادی ، ۱۰۹
spinal,	شوکی یا نخاعی ، ۹۶-۹۷-۱۶۹
sympathetic,	مشارکی ، ۹۶-۱۶۹-۱۷۶
Ganglion, semilunar,	عقدۂ نیم قمری ، ۱۳۸
sympathetic,	مشارکی ، ۱۰۹
Gastrochisis,	شقاق البطن ، ۱۷۹
Gastrula,	شکمینیہ ، ۱۸
Gestation, ectopic,	حمل ، بے محل ، ۱۷
Girdle, pectoral,	نطاق صدری ، ۳۶
pelvic,	حوضی ، ۳۶
Gland, or glands, bulbourethral,	غدہ یا غدد، بصلی مبالی ، ۱۶۰
genital,	تناسلی ، ۱۵۶
hæmal,	دموی ، ۱۴۶
hypophysis,	نخامی ، ۷۷
lacrimal	دمعی ، ۱۶۵
lymph,	لمفی ، ۱۴۶
mammary,	پستانی ، ۵۰
parathyroid,	نزد درقی ، ۷۴
paraurethral,	نزد مبالی یا جارالمبال ، ۱۶۰
parotid,	نکفیہ ، ۷۴
prostate,	قدامی ، ۱۶۰
salivary,	ریقی ، ۷۴
sebaceous,	دھنی ، ۵۰ - ۵۱
sex,	صنفی ، ۲۳
sublingual,	تحت اللسانی ، ۷۵
submaxillary,	تحت الفکی ، ۷۵
sudoriferous,	عرق بردار (معرق) ، ۵۰
suprarenal,	فوق الکلوی یا برگردی ، ۱۷۱
thymus,	تیموسیہ ، ۶۹ - ۷۱ - ۷۷
thyroid,	درقیہ ، ۴۰ - ۶۵ - ۷۳
Glans,	حشفہ یا سپاری ، ۱۶۰
Glomerulus,	قنبلک یا گویک ، ۱۴۷

CC-0. In Public Domain. Gurukul Kangri Collection, Haridwar

Digitized by Arya Samaj Foundation Chennai and eGangotri

Fluid, amniotic (liq. amnii),	سیال انفسی (رهل)، ۳۵
synorial,	زلالی، ۵۹
Fœtal period,	جنینی زمانه، ۱ - ۱۷۱
circulation,	دوران خون، ۱۴۱
Fœtus,	جنین، ۱ - ۳۳ - ۱۷۱
Fold, aryepiglottic,	دهراؤ یا شکن سبوچی مکی، ۹۴
auricular,	اذینی، ۱۶۷
caudal,	ذنبی، ۲۶
cephalic,	قیفالی یا راسی، ۲۶
labial,	شفوی یا لبی، ۱۶۰ - ۱۶۲
nail,	ظفری، ۵۰
neural,	عصبی، ۲۱ - ۹۶
scrotal,	صفنی، ۱۶۲
vestigial, of Marshall,	آثاری، مارشل کا، ۱۳۶
Follicle, Graafian,	جراب گرافی، ۸ - ۱۵۸
lymphoid,	لمف آسا، ۷۷
ovarian,	مبیضی، ۸ - ۱۵۸
Foramen, cæcum,	ثقبه یا سوراخ اعور، ۷۳
epiploic,	ثربی، ۸۷
intertransverse,	بین مستعرضی، ۴۰
interventricular,	بین بطینی، ۱۰۲
jugular,	وداجی، ۴۴
of Magendie,	مجنڈی کا، ۱۱۰
of Monro,	منرو کا، ۱۰۲
optic,	بصری، ۴۴ - ۱۶۳
ovale,	بیضوی، ۱۱۹ - ۱۴۱ - ۱۴۳
of Winslow,	ونسلو کا، ۸۷
Foramina of Luschka,	لشکا کے سوراخ، ۱۱۰
Forearm,	پیش بازو یا ساعد، ۵۶
Fore-brain,	پیش دماغ، ۲۲ - ۷۱ - ۷۸ - ۹۶ - ۱۰۰ - ۱۰۱
Foregut,	پیش روده یا پیش معاء، ۶۴ - ۷۰ - ۷۱ - ۷۸
Fornix,	قبوه یا ازج یا قوسیه، ۱۰۲ - ۱۰۳ - ۱۶۵
Fossa, iliac,	حفره، حرقفی، ۸۱ - ۱۷۸
piriform,	کمثری، ۶۹
supratonsillar,	فوق اللوزی، ۶۹ - ۷۶
Frazer,	فریزر، ۱۶۷
Funiculi,	رسنك، ۱۰۰
anterior,	مقدم، ۱۰۹
white,	سپید، ۱۰۰

CC-0. In Public Domain. Gurukul Kangri Collection, Haridwar

Digitized by Arya Samaj Foundation Chennai and eGangotri

Epispadius,	فوق مبالیت ، ۱۶۲
Epistropheus,	محوری ہڈی یا محورہ ، ۳۶ - ۳۹
Epithalamus,	برعرشہ ، ۱۰۶
Epithelium, cœlomic,	برحلمہ یا سرحلمہ ، سیلومی ، ۱۴۷
germinal,	نابتی ، ۲۳ - ۱۵۶
Epitrichium,	برمویہ ، ۵۰
Epoophoron,	برمبیض یا فوق المبیض ، ۱۴۹
longitudinal duct of,	کی طولی قنات یا نابی ، ۱۵۱
Ethmoid,	مصفاتی ، ۴۵ - ۶۲ - ۶۳
Exomphalos,	بروز السرہ ، ۱۸۰
Extremity,	جارحہ ، ۵۶
Eye,	آنکھہ یا چشم ، ۱۶۳
rudimentary third,	نا مکمل یا ابتدائی تیسری ، ۱۰۶
Eyelids,	پپوٹے یا اجفان ، ۱۶۵ - ۱۷۶
Face,	چہرہ یا وجہہ ، ۶۰ - ۱۷۶
Fascia, transverse,	رداء مستعرض ، ۱۵۹
Falx cerebri,	منجل الدماغ ، ۱۰۴ - ۱۴۰
Femur,	عظم الفخذ یا فخذی ہڈی ، ۵۷
Fertilisation of the ovum,	تخصیب یا اخصاب بیضہ کا ، ۱۶ - ۱۷
Fibres, achromatin,	ریشے ، ایکروماتینی ، ۴
Fibril,	ریشک ، ۷
Fibrocartilage, articular,	لیفی غضروف ، مفصلی ، ۳۸
Fibrous joint,	لیفی مفصل ، ۵۹
Filum terminale,	خیط انتہائی ، ۱۱۰
Fimbria,	جھالر یا ھدابہ ، ۱۶
Fingers,	انگلیاں یا اصابع ، ۵۵
Fissure,	شق یا شقاق یا انشقاق ، ۱۰۵
anterior median,	مقدم وسطی ، ۱۰۹
cerebral,	دماغی ، ۱۷۸
choroid,	مشیمی ، ۱۰۴
choroidal,	مشیمیتی ، ۱۶۳
longitudinal,	طولی ، ۱۰۴
superior orbital,	فوقانی محجری ، ۴۴
Fistula, rectovesical,	ناسور ، مستقیمی مثانی ، ۸۳
Flexure cephalic, ventral,	تعریج یا عوجہ یا تعویج ، قیفالی بطنی یا راسی ، ۱۰۱
cervical,	عنقی ، ۱۰۱
of the mid-brain,	درمیانی دماغ کی ، ۴۲
pontine,	جسری ، ۱۰۱

CC-0. In Public Domain. Gurukul Kangri Collection, Haridwar

Digitized by Arya Samaj Foundation Chennai and eGangotri

Duct—*continued*	قناۃ ــ بسلسلۂ سابق
of Cuvier,	کویئر کی ، ۱۱۳ - ۱۱۵ - ۱۱۶ - ۱۳۳ - ۱۳۶ - ۱۳۷ - ۱۳۸
cystic,	مرارى ، ۸۹
deferent,	ناقل ، ۱۴۹
efferent,	برآرندہ ، ۱۴۸ - ۱۵۷
ejaculatory,	قاذف ، ۱۵۰
Gartner,	گارٹنر ، ۱۵۱
hepatic,	کبدی ، ۸۸
lacrimal,	دمعی ، ۱۶۵
Mullerian,	موليرى ، ۱۴۷ - ۱۵۱ - ۱۵۲ - ۱۷۵
nasolacrimal,	انفی دمعی ، ۶۲
pronephric,	پیش کلوی یا پیش گردہ ، ۱۴۸
thoracic,	صدری ، ۱۴۵
thyroglossal,	درقی لسانی ، ۷۳ - ۱۷۵
vitelline,	زردینی یا صفاری ، ۲۶ - ۲۸ - ۳۰ - ۷۱ - ۸۰ - ۱۳۰
Wolffian,	ولفی ، ۱۴۷ تا ۱۴۹ - ۱۵۲ - ۱۵۶
Ductus arteriosus,	قناۃ شریانی ، ۱۲۴ - ۱۲۶ - ۱۴۱ - ۱۴۳
venosus,	وریدی ، ۱۳۲
Duodenum,	اثناء عشری یا عفج ، ۷۱ - ۸۰ - ۱۳۰
Dura mater,	ام جافیہ ، ۱۱۰ - ۱۴۰
Ear,	کان یا اذن یا گوش ، ۱۶۵ - ۱۷۶
Ectoderm,	برون ادمہ ، ۱۸ - ۲۰ - ۲۲ - ۹۵
Ectopia vesicæ,	بے محلی مثانہ ، ۱۶۲
Elasmobranchs,	مصفح الخیشوم یا مرن الخیشوم حیوانات ، ۱۷۱
Embedding of the fertilised ovum,	تنصیب یا استکنان تخصیب یافتہ بیضہ کا ، ۳۰
Embryo,	مضغہ ، ۱ - ۱۷۱
Embryonic area,	مضغی یا جنینی رقبہ ، ۲۰
disc,	قرص ، ۱۷۲
period,	زمانہ ، ۱
Enamel,	مینا ، ۲۳ - ۷۵
Endothelium,	درحلمہ یا بطانہ ، ۱۱۱
Entoderm,	درون ادمہ ، ۱۸ - ۲۱ - ۲۲ - ۲۴
Ependyma,	برغلیفہ ، ۹۹ - ۱۰۸
Epididymis,	یربخ ، ۱۴۹
Epiglottis,	برمزمار یا مکبی یا مکب ، ۹۴ - ۱۷۶
Epihyal (bone),	برلامی (ہڈی) ، ۶۷
Epiphysis,	برنامیہ یا برباله ، ۴۶

CC-0. In Public Domain. Gurukul Kangri Collection, Haridwar

Digitized by Arya Samaj Foundation Chennai and eGangotri

Crus helix,	ساق گوش پیچہ ، ۱۶۷
Crypts,	خافیات ، ۷۶
of the tonsil,	لوزی ، ۷۶
Cumulus oophori,	رکبۂ مبیضی ، ۸
Cup, optic,	پیالہ ، بصری ، ۱۶۳
Curvature, greater, of the stomach,	انحنائے کبیر ، معدے کا ، ۷۹
lesser, of the stomach,	صغیر ، معدے کا ، ۷۹
Cushion, endocardial,	مسند یا گدی ، درون قلبی ، ۱۱۹ - ۱۲۰
anterior,	اگلی ، ۱۱۷ - ۱۲۰
dorsal,	ظہری ، ۱۱۹
posterior,	پچھلی ، ۱۱۷ - ۱۲۰
Cusp, lateral,	شرفہ ، جانبی ، ۱۲۱
medial,	وسطانی ، ۱۲۰
Cysts,	دویرے ، ۷۴
dermoid,	ادمہ آسا ، ۱۵۶
Cytoplasm,	خلیہ مایہ ، ۴
Cytotrophoblast,	خلیہ پرور ناھنی ، ۲۰ - ۱۷۲
Decidua,	ریزینہ ، ۳۰
basalis,	قاعدی ، ۳۱ - ۳۴
capsularis,	کیسی ، ۳۱
parietalis,	جداری ، ۳۱
placentalis,	مشیمی ، ۳۱
uterine,	رحمی ، ۹
vera,	صادق ، ۳۱
Dens,	دند ، ۳۹
Dentine,	دندین یا ڈنٹین ، ۷۵
Dermoid (growth),	ادمیہ ، ۱۵۶
Diaphragm,	ڈایا فرام یا حجاب حاجز یا خلب ، ۴۸ - ۸۳ - ۱۷۶
Diaphysis,	درنامیہ یا دربالہ ، ۴۶
Diarthrosis,	سلس الحرکت مفصل ، ۵۹
Diencephalon,	بین مخ ، ۱۰۲ - ۱۰۶
Diverticulum,	عطفہ ، ۲۶ - ۷۷ - ۱۰۱
entodermal,	درون ادمی ، ۶۳
of Meckel,	میکل کا ، ۲۶
median,	وسطی ، ۷۳
Division, mitotic,	تقسیم ، خیطیتی ، ۵ - ۱۷
Duct, aberrant,	قناۃ ، خاطی ، ۱۴۹
accessory,	مستزاد یا معین ، ۹۰
bile,	صفراوی ، ۸۸ - ۹۱

CC-0. In Public Domain. Gurukul Kangri Collection, Haridwar

Digitized by Arya Samaj Foundation Chennai and eGangotri

Cœlom—*continued*	سیلوم یا فراغه ــ بسلسلهٔ سابق
embryonic,	جنینی ، ۱۷۴
extraembryonic,	خارج الجنین یا برون جنینی ، ۲۰ - ۲۵ - ۱۷۳
Cochlea,	حلزونه یا قوقعه ، ۷ ۹
Coitus,	متاربت یا مجامعت ، ۱۶
Colliculi,	اکمات ، ۱۰۷
Coloboma, congenital,	شقاق القزحیه ، خلقی ، ۱۶۴
Colon,	قولون ، ۸۱
Column, hepatic,	ستون یا استوانه ، کبدی ، ۸۸
posterior,	مؤخر ، ۱۰۹
Columella,	ستونك یا ستونچه ، ۶۱
Commissure, anterior,	ملتقی ، اگلا ، ۱۰۲
posterior,	موخر ، ۱۰۶ - ۱۰۷
Concha,	شنجه یا صدفه ، ۶۸ - ۱۷۶
inferior nasal,	تحتانی انفی ، ۴۵ - ۶۲
Condyle,	فلطاح یا قندال ، ۵۶ - ۵۷
internal,	اندرونی ، ۵۷
lateral,	جانبی ، ۵۶ - ۵۷
medial,	وسطانی ، ۵۷
Cone of attraction,	مخروط کشش ، ۱۶
Confluens sinum,	التقائے جوفی ، ۱۴۰
Congenital coloboma,	خلقی شقاق القزحیه ، ۱۶۴
cystic kidney,	پیدائشی دویره دار گرده ، ۱۵۴
Coni vasculosi,	مخروطات عروقی ، ۱۴۹
Conjunctiva,	ملتحمه ، ۱۶۵
Copula,	رابطه ، ۷۳
Cord, fibrous,	حبل ، لیفی ، ۷۷
spermatic,	منوی ، ۱۵۹
umbilical,	سری ، ۲۸ - ۳۰ - ۳۵ - ۱۳۲
Corium,	ادمه ، ۵۰
Cornea,	قرنیه ، ۲۳
Cornu, lesser,	قرن ، چهوٹا ، ۶۷
Corpus callosum,	جسم ثفنی ، ۱۰۲
hæmorrhagicum,	نزفی ، ۹
luteum,	اصفر ، ۹
striatum,	مضلع ، ۱۰۳
Cortex, suprarenal,	قشره ، فوق الکلوی ، ۲۳ - ۱۷۶
Cranium,	جمجمه ، ۱۳۹
Crest, neural,	عرف ، عصبی ، ۹۷ - ۱۶۹
Crista terminalis of His,	عرف منهائی ، هزکا ، ۱۱۶ - ۱۱۷

CC-0. In Public Domain. Gurukul Kangri Collection, Haridwar

Digitized by Arya Samaj Foundation Chennai and eGangotri

Cell or cells—continued	خلیہ یاخلیات ـ بسلسلۂ سابق
sympathetic,	مشارکی ، ۱۶۹
sympathochromaffin,	مشارکی کروما فینی ، ۹۷ - ۱۶۹
Cell-mass, sympathetic,	خلیاتی توده ، مشارکی ، ۹۷
Centre of ossification,	مرکز تعظم ، ۴۶ - ۱۷۴ - ۱۷۶ - ۱۷۷
epiphysial,	برنامی ، ۴۶
primary, in the cartilage,	ابتدائی ، عضروفی ، ۴۶
Centriole,	مرکزك ، ۴
Centrosome,	مرکزی جسم ، ۴ - ۱۴
daughter,	دختری ، ۶
Ceratohyal (bone),	قرنی لامی (هڈی) ، ۶۷
Cerebellum,	دمیغ ، ۱۰۷ - ۱۰۸
Cervical nerve,	عنقی عصب ، ۵۶
region,	خطه ، ۴۰
rib,	پسلی ، ۴۰
sinus,	جوف ، ۶۶
Chamber, aqueous,	خزانۂ آبی ، ۱۶۴
Cheek,	گال یا خد ، ۶۲
Chiasma, optic,	تقاطع بصری یا تصالب بصری ، ۱۰۲ - ۱۶۳
Choanæ,	قیفے (واحد - قیفه) ، ۶۳
Chondrification centres,	تغضرف کے مراکز ، ۱۷۶
Chondrification of skull,	تغضرف جمجمه ، ۴۲
Chorion,	سلی ، ۲۰ - ۳۰ - ۳۵ - ۱۱۱
frondosum,	پر برگ (وریقی) یا سرخصی ، ۳۲ - ۳۴
læve,	املس ، ۳۲
Choroid,	مشیمیه ، ۱۶۵
Chromosome,	لونی جسم ، ۴ - ۱۱ - ۱۳ - ۱۴
Cilia (pl. of cilium)	اهداب (هدبه کی جمع) ، ۱۶
Circulation, fœtal,	دوران خون ، جنینی ، ۱۴۱ - ۱۴۲
Cisterna chyli,	برکۂ کیلوسی ، ۱۴۴
Clavicle,	ترقوه ، ۱۴۱
Cleft palate,	حنك مشقوق ، ۶۳
Clefts, branchial,	درزیں یا شقاقات خیشومی ، ۶۵
gill,	گلپھڑوں کے ، ۶۵
intratonsillar,	درون لوزی یا درلوزی ، ۷۷
Clitoris,	بظر ، ۱۶۲
Cloaca, ectodermal,	مخرج ، برون ادمی ، ۱۶۰
entodermal,	درون ادمی ، ۸۳ - ۱۵۲ - ۱۵۴ - ۱۶۰
Coccyx,	عصعص ، ۴۰ - ۱۱۰
Cœlom,	سیلوم یا فراغه ، ۲۵ - ۱۷۴

CC-0. In Public Domain. Gurukul Kangri Collection, Haridwar

Digitized by Arya Samaj Foundation Chennai and eGangotri

Canaliculi,	قناچے ، ۴
Canalis reunion,	باز التیامی نالی یا متحد قنال ، ۱۶۶
Capsule, auditory,	کیسۂ سمعی ، ۴۴ - ۱۳۸
internal,	داخلی ، ۱۰۴
of joints,	مفصلی یا غلاف مفاصل ، ۵۹
nasal,	انفی ، ۴۵
Cartilage,	غضروف یا کری ، ۳۶
alar,	جناحی ، ۶۲
arytenoid,	سبوچیہ کی ، ۹۴
cricoid,	حلقہ نما یا کریکائڈ ، ۶۸ - ۷۴
epiphyseal,	برنامی ، ۴۶
joint,	غضروفی مفصل ، ۵۹
Meckel's,	غضروف یا کری ، میکل کی ، ۶۷
thyroid,	درقی ، ۶۸ - ۷۴
tracheal,	قصبیتی ، ۱۷۶
Cavity, amniotic,	کہفہ ، انفسی ، ۱۷۲
buccal,	خدی ، ۷۲
cœlomic,	سیلومی یا فراغی ، ۸۳
nasal,	انفی ، ۷۲
peritoneal,	باریطونی ، ۸۷ - ۱۷۶
segmentation,	انقطاعی ، ۱۸
tympanic,	طبلی ، ۲۳ - ۴۶ - ۶۹ - ۱۶۷ - ۱۷۶
Cell or cells,	خلیہ یا خلیات ، ۳
animal,	حیوانی ، ۳
bipolar (of spinal cord)	دو قطبی یا قطبینی (شوکی حبل کے) ، ۹۷
chromaffin,	کروماقینی ، ۱۶۹
decidual,	ریزینی ، ۳۰ - ۳۱
ependymal,	برغلیفی ، ۱۰۹
epithelium,	سرحلمی ، ۷۸
generative,	تولیدی ، ۱۸ - ۱۵۶
germinal,	نابتی ، ۱۵۶
luteal,	اصفر ، ۹
membrane,	غشائے خلوی ، ۴
motor,	خلیہ حرکی ، ۱۰۹
nerve,	عصبی ، ۹۸ - ۹۹ - ۱۶۶
neuroglia,	عصب سریشی ، ۱۰۰
peripheral,	محیطی ، ۱۱۱
somatic,	جسدی یا بدنی ، ۱۸
sperm,	تخمی یا منوی ، ۱۵۸
supporting,	دعامی (سہارا دینے والے) ، ۱۲ - ۱۵۸

CC-0. In Public Domain. Gurukul Kangri Collection, Haridwar

Digitized by Arya Samaj Foundation Chennai and eGangotri

Brachia conjunctiva,	موصل اعضاد ، ١٠٧
Brain,	دماغ ، ١٠٠ - ١٧٧
Branchial arches,	خیشومی محرابیں ، ٤٧ - ٦٥ تا ٦٨ - ١٧٣ - ١٧٤
clefts or grooves,	شقاقات یا میزاب ، ٦٥ - ٦٧
cyst,	دویرہ ، ٦٧
pouches,	جیوب ، ٦٥
Bronchi,	شعبتین یا شعبات ، ٩٤ - ١٧٥
Buds, limb,	شگوفہائے جوارحی (کلیان جوارحی) ، ٥٤ - ١٧٤ - ١٧٧
lingual,	لسانی ، ٧٣ - ١٧٤ - ١٧٧
liver,	کبدی ، ١٧٤
lung,	شش یا ریوی شگوفے ، ٩٤ - ١٧٤
pancreatic,	لبلبی ، ١٧٤
parotid,	نکفی ، ١٧٥
spleen,	طحالی ، ١٧٦
submaxillary,	تحت الفکی ، ١٧٥
thyroid,	درقی ، ١٧٤
stalk of,	کی ساق یا ڈنڈی ، ٧٣
tongue,	لسانی ، ٧٣ - ١٧٤ - ١٧٧
Bulb, hair,	بصلۂ شعری ، ٥٠
Bulb, olfactory,	بصلۂ شمی ، ١٠٣
optic,	بصری ، ١٦٣
Bulbus cordis,	بصلۂ قلبی ، ١١٤ - ١١٧ - ١١٩
Bursa, omental,	درجك ، ثربی ، ٨٧ - ١٧٤
Cæcum,	اعور ، ٨١ - ١٧٥
infantile,	صبیانی یا رضیعی ، ٨١
Calyces,	کمامے ، ١٥٢
Canal, anal,	نالی یا کنال ، مبرزی ، ٨١
atrial,	اوتاقی ، ١١٧
central,	مرکزی ، ٩٦ ١٠٠
craniopharyngeal,	جمجمی بلعومی ، ٤٤
gastric,	معدی ، ٨٠
hyaloid,	زجاجی ، ١٦٥
hypoglossal,	تحت اللسانی ، ٤٣
inguinal,	اربی ، ١٥٩
neural,	عصبی ، ٩٨
neurenteric,	عصبی معوی ، ٢١
semicircular,	نیم دائری یا نیم کروی ، ١٦٦

CC-0. In Public Domain. Gurukul Kangri Collection, Haridwar

Digitized by Arya Samaj Foundation Chennai and eGangotri

Body or bodies—*continued*	جسم یا اجسام – بسلسلۂ سابق
of the hyoid bone,	لامی ھڈی کا ، ٦٧
pineal,	صنوبری (غدۂ صنوبری) ، ١٠٦
pituitary (hypophysis)	نخامی (زیرباله) ، ٧٧
polar,	قطبی ، ٩ - ١١
sphenoid,	وتدی ، ٤٤
stalk,	ساق جسم ، ٢٨ - ١١١
of the sternum,	جسم، قص کا، ٤٢
ultimobranchial,	آخری خیشومی ، ٦٩ - ٧٤
vertebræ, of,	مہروں کے، ٣٦
Wolffian,	ولفی ، ١٢٧ - ١٣٣ - ١٤٧
Bone or bones,	عظم یا عظام (ھڈی یا ھڈیاں) ، ٣٦
atlas,	فہقہ کی ، ٣٩
dermal,	ادمی ، ٤٦
epistropheus,	وریہ ، ٣٦ - ٣٩
ethmoid,	مصفاتی ، ٤٥ - ٦٢ - ٦٣
frontal,	جبہی ، ٤٦
hyoid,	لامی ، ٦٧ - ٦٨
incus,	سندانی ، ٦٧ - ١٦٨
interparietal,	بین جداری (بین الجدارین)، ٤٦
malleus,	مطرقی ، ٦٧ - ١٦٧
mandible,	چانوی ، ٦٧
maxilla,	فکی ، ٦٧
occipital,	قذالی ، ٤٦
parietal,	جداری ، ٤٦
premaxilla,	پیش فکی ، ٦٣
skull,	کھوپری کی ، ٤٢
sphenoid,	وتدی ، ٤٤
stapes,	رکابی ، ٦٨ - ١٦٨
sternum,	قصی ، ٤١
temporal,	صدغی ، ٤٦
tympanohyal,	طبلی لامی ، ٦٨
vertebræ,	فقرات کی ، ٣٦ - ٣٩ - ٤١
vomer,	میکعی ، ٦٣
zygomatic,	وجنی ، ٦٢ - ٦٧
Borders, post axial,	کنارے، پس محوری ، ٥٧
preaxial,	پیش محوری، ٥٤ - ٥٧
Bow, hypochordal,	کمان، زیر حبلی ، ٣٨
vertebral,	فقری ، ٣٩

CC-0. In Public Domain. Gurukul Kangri Collection, Haridwar

Digitized by Arya Samaj Foundation Chennai and eGangotri

Artery or arteries—*continued*	شریان یا شرائین ـ بسلسلۂ سابق
umbilical,	سری ، ۳۵ - ۱۱۳ - ۱۲۹
vertebral,	فقری ، ۱۲۸
Atlas,	فہقہ ، ۳۹
Atrium, pl. atria,	اوتاق یا اوطاق ، ۱۱۴ - ۱۱۶ - ۱۱۷ - ۱۴۱ - ۱۷۶
primitive,	اولی یا ابتدائی ، ۱۱۶
right,	دایاں ، ۱۱۵
Auditory apparatus,	سمعی آلہ ، ۱۶۶
capsule,	کیسہ ، ۴۴
nerve,	عصب ، ۱۶۶
pit,	گڑھا یا نشیب ، ۱۶۵
plate,	صحفہ یا لوح ، ۱۶۵ - ۱۷۴
vesicle,	حویصلہ ، ۱۶۵
Auricle,	اذین ، ۶۸ - ۱۶۷
Autosite,	خود مرترق مسخوط ، ۱۸۲
Balfour,	بالفور ، ۲
Band, fibrous,	لیفی بند ، ۱۵۸
Bar, hyoid,	سلاخ ، لامی ، ۶۷
Base,	قاعدہ ، ۴۲
Basihyal,	قاعدی لامی یا جسم لامی ، ۶۷
Basiocciput,	قاعدی قذالی ، ۳۶
Basisphenoid,	قاعدی وتدی یا قاعدۂ وتد ، ۳۶ - ۴۴
Belly, posterior, of digastric,	بطن ، پچھلا ، دوشکمی عضلہ کا ، ۴۷
Bladder,	مثانہ ، ۷۱ - ۸۳ - ۱۵۴ - ۱۷۶
gall,	مرارہ (پتہ) ، ۸۹ - ۱۷۴
trigone of,	کا مثلث ، ۱۵۶
urinary,	بولی ، ۷۱ - ۱۵۵
Blood corpuscle, nucleated,	دموی جسیمہ ، نوات دار ، ۱۱۱
red,	سرخ ، ۱۱۱
islands,	جزیرے ، ۱۱۱ - ۱۷۳
vessels,	عروق ، ۹۴ - ۱۷۶
Body or bodies, aortic,	جسم یا اجسام اورطی ، ۱۶۹
carotid,	سباتی ، ۹۷ - ۱۶۹
coccygeal,	عصعصی ، ۱۶۹
geniculate, lateral,	رکبی ، جانبی ، ۱۰۶
medial,	وسطانی ، ۱۰۶
of the hyoid,	لامی ، ۶۸

CC-0. In Public Domain. Gurukul Kangri Collection, Haridwar

Digitized by Arya Samaj Foundation Chennai and eGangotri

شریان یا شرائین — بسلسلۂ سابق

شبکیہ کی، مرکزی، ۱۶۳
شکمی، ۱۲۷
ظہری قدمی، ۱۲۸
زیرین شراسیفی، ۱۲۸
وجہی، ۱۲۲
فخذی، ۱۲۹
الوی، تحتانی، ۱۲۹
مولدہ کی، ۱۲۷
تحت المحجری، ۱۲۱
لا اسمی یا غفلی، ۱۲۴
بین ضلعی، ۱۲۸
بین عظمی، راحی، ۱۲۹
جوارح کی، ۱۲۹
قطنی، ۱۲۸
پستانی، داخلی، (داخلی ثدی)، ۱۲۸
چانوی، ۱۲۱
فکی، داخلی، ۶۷ - ۱۲۰
وسطی، ۱۲۹
وسطی سحائی، ۱۲۱
ماساریقی، تحتانی، ۱۲۷
فوقانی، ۸۰ - ۱۲۷
مبیض کی، ۱۲۷
شظی، ۱۲۹
حجابی، تحتانی، ۱۲۷
ماءبضی، ۱۲۹
ریوی، ۹۴ - ۱۲۰ - ۱۲۱
کعبری، ۱۲۹
کلوی، ۱۲۷
شبکیہ کی، مرکزی، ۱۶۳
عجزی، وسطی، ۱۱۳
فلقی یا قطعی، ۱۲۴ - ۱۲۸ - ۱۲۹
حشائی، ۱۲۷
رکابی، ۱۲۱ - ۱۶۸
زیر ترقوی، ۱۲۴ - ۱۲۵ - ۱۲۹
فوق الکتاوی، ۱۲۷ - ۱۷۱
فوق المحجری، ۱۲۱
خصیئی، ۱۲۷
درقی، فوقانی، ۶۸
زندی، ۱۲۹

Artery or arteries—*continued*

central, of the retina,
cœliac,
dorsalis pedis,
epigastric, inferior,
facial,
femoral,
gluteal, inferior,
of the gonads,
infraorbital,
innominate,
intercostal,
interosseus, volar,
of the limbs,
lumbar,
mammary, internal,
mandibular,
maxillary, internal,
median,
meningeal, middle,
mesenteric, inferior,
superior,
of the ovary,
peroneal,
phrenic, inferior,
popliteal,
pulmonary,
radial,
renal,
of the retina, central,
sacral, middle,
segmental,
splanchnic,
stapedial,
subclavian,
suprarenal,
supraorbital,
of the testicle,
thyroid, superior,
ulnar,

CC-0. In Public Domain. Gurukul Kangri Collection, Haridwar

Digitized by Arya Samaj Foundation Chennai and eGangotri

Aortic arch—*continued*	اور طی محراب ـ بسلسلۂ سابق
fifth,	پانچویں ، ۱۲۳ - ۱۲۴
first,	پہلی ، ۱۲۱ - ۱۲۳ - ۱۲۴
fourth,	چوتھی ، ۱۲۳ - ۱۲۴
second,	دوسری ، ۱۲۳ - ۱۲۴
sixth,	چھٹی ، ۱۲۳ - ۱۲۴
third,	تیسری ، ۱۲۳ - ۱۲۴
bodies,	اجسام ، ۱۶۹
Aponeurosis,	وتر عریض یا صفاق ، ۴۹ - ۵۹
Appendages,	زائدے ، ۵۰
Appendices testes,	زوائد خصیہ ، ۱۵۱
vesiculosi,	عروقی ، ۱۰۱
Appendix,	زائدہ ، ۸۱ - ۱۷۶
Aqueduct,	مصیف ، ۹۶
cerebral,	دماغی ، ۱۰۷
Arachnoid,	عنکبوتیہ یا عنکبیہ ، ۱۱۰
Arch, aortic,	محراب اور طی ، ۶۵ - ۱۱۳ - ۱۲۳ - ۱۲۴ - ۱۷۵
branchial, fifth,	خیشومی ، پانچویں ، ۶۵ - ۶۸
first,	پہلی ، ۶۶ - ۶۷
fourth,	چوتھی ، ۶۸
second,	دوسری ، ۶۶ - ۶۷
sixth,	چھٹی ، ۶۵ - ۹۴
third,	تیسری ، ۶۸
hyoid,	لامی ، ۴۸ - ۶۶ - ۶۷
mandibular,	چانوی ، ۴۷ - ۶۰ - ۶۳ - ۶۶ - ۶۷ - ۷۲
plantar,	اخمصی ، ۱۲۹
Archenteron,	مبداء معا (اولین معاء) ، ۱۹ - ۲۰ - ۲۱ - ۳۲ - ۱۷۲
Area, embryonic,	رقبہ ، مضغی ، ۲۰
pericardial,	گرد قلبی (تاءمودی) ، ۲۴ - ۷۱ - ۱۱۴
Aristotle,	ارسطاطالیس یا ارسطو ، ۲
Arm,	بازو ، ۵۶
Artery or arteries,	شریان یا شرائین ، ۱۲۱ - ۱۲۹
axillary,	بغلی یا ابطی ، ۱۲۹
axis,	محوری ، ۱۲۹
brachial,	عضدی ، ۱۲۹
carotid,	سباتی ، ۱۲۱ - ۱۲۴
common,	مشترک ، ۱۲۴
external,	خارجی ، ۱۲۱ - ۱۲۴
internal,	داخلی ، ۱۲۴

CC-0. In Public Domain. Gurukul Kangri Collection, Haridwar

Digitized by Arya Samaj Foundation Chennai and eGangotri

اشاریہ

مبادی جنینیات

Acini,	عنبیات ، ۷۴
After-birth,	آنول ، ۳۵
Alæ of the nose,	جناح الانف ، ۶۲
Alisphenoid,	جناح الوتد ، ۴۴
Allantois,	کلمیہ ، ۲۶ - ۳۰ - ۱۷۳
Amitosis (amitotic division),	انقسام راست یا بے خیطیت انقسام ، ۵
Amnion,	انفس ، امنیان ، ۱۹ - ۲۰ - ۲۱ - ۳۵
Amœba,	امیبا ، ۳
Amphiarthrosis,	عسیر الحرکت یا عدیم الحرکت مفصل ، ۵۹
Amphibia,	بر بحریے (جل تھلیے) ، ۱۰۸
Amphioxus,	حاد الطرفین مچھلی ، ۳۶
Anaphase,	ہیئت الی القطب ، ۵ - ۷ - ۱۱
Anastomosis, transverse,	تفمم ، عرضی ، ۱۳۰
Angioblast,	وعا ناھض یا عروق خیز ، ۱۱۱
Anlage,	تبئینیہ
Antihelix,	ضد گوش پیچہ ، ۱۶۷
Antitragus,	عمود الاذن ، ۱۶۷
Anus,	مبرز ، ۲۳
imperforate,	غیر مثقب یا غیر مثقوب ، ۸۳
Aorta,	اور طی ، ۶۱
ascending,	صاعد یا صعودی ، ۱۲۰
descending,	نازل یا نزولی ، ۱۱۳
dorsal,	ظہری ، ۱۱۳ - ۱۲۱ - ۱۲۳ - ۱۲۴ - ۱۲۷ - ۱۷۴
primitive,	اولی یا ابتدائی ، ۱۱۳
ventral,	بطنی ، ۱۱۳ - ۱۱۴ - ۱۲۳ - ۱۲۴
Aortic arch,	اور طی محراب یا محراب اور طی ، ۶۵ - ۱۱۳ - ۱۲۳ - ۱۰ - ۱۷۵

पुस्तकालय
गुरुकुल कांगड़ी

CC-0. In Public Domain. Gurukul Kangri Collection, Haridwar

Digitized by Arya Samaj Foundation Chennai and eGangotri

CC-0. In Public Domain. Gurukul Kangri Collection, Haridwar

Digitized by Arya Samaj Foundation Chennai and eGangotri

Entered in Database
13/2/06
Signature with Date

CC-0. In Public Domain. Gurukul Kangri Collection, Haridwar

Digitized by Arya Samaj Foundation Chennai and eGangotri

CC-0. In Public Domain. Gurukul Kangri Collection, Haridwar

Digitized by Arya Samaj Foundation Chennai and eGangotri

CC-0. In Public Domain. Gurukul Kangri Collection, Haridwar